wnload from The Biodiversity Heritage Library http://www.biodiversitylibrary.org/; www.biologiezentru

Beiträge zur Anatomie der Stylommatophoren.

Von **Alfred Nalepa,**
Assistenten an der zoologischen Lehrkanzel der k. k. Universität in Wien.

(Mit 3 Tafeln.)

Anlass zur vorliegenden Arbeit gaben die Untersuchungen, welche ich vor einiger Zeit an *Zonites algirus* anstellte. Diese anatomisch so interessante Lungenschnecke kommt bereits in der Umgebung von Wien und an einzelnen anderen Orten Niederösterreichs vor, so dass ich mir frisches Arbeitsmaterial in hinreichender Menge verschaffen konnte. Das Ergebniss dieser Arbeit veranlasste mich meine Untersuchungen auch auf unsere gewöhnlichen Landpulmonaten auszudehnen. Eine besondere Aufmerksamkeit wandte ich dem Gefässsystem in anatomischer und histologischer Beziehung zu. Der übrigen Organe gedachte ich in vorliegender Arbeit nur insofern, als ich die Kenntniss derselben in irgend einer Weise vervollständigen zu können glaubte; unberücksichtigt blieb einstweilen das Nervensystem, wenngleich ich nicht unterlassen habe, die Innervirung einzelner Organe, soweit es möglich war, zu besprechen. Ich kann nicht umhin, meinem verehrten Lehrer und Chef, Herrn Professor Dr. L. C. Schmarda, den besten Dank für die Güte und Bereitwilligkeit zu sagen, mit welcher er mir nicht allein die einschlägige Literatur seiner Bibliothek, sondern auch andere Hilfsmittel in liberaler Weise zur Verfügung stellte und dadurch meine Arbeit wesentlich erleichterte und förderte.

wnload from The Biodiversity Heritage Library http://www.biodiversitylibrary.org/; www.biologiezentru

Schale und Hautdecke.

Die Schale von Zonites.[1] Die Schale von Zonites ist im allgemeinen durchsichtig und dünnwandig; nur am Peristome und bei erwachsenen Thieren auch an einigen anderen Stellen, welche die Ränder der früheren Aperturen bezeichnen, ist sie stärker und von porzellanartigem Aussehen. Die Oberfläche ist gerieft-punktirt, während die Unterseite vollkommen glatt ist. Quersehliffe lassen die Struktur der Gastropodenschale erkennen. Die Cuticula ist stark entwickelt und tief braun gefärbt, während die folgenden Kalkschichten völlig farblos sind. Die Prismenschichte besteht aus ziemlich breiten, unter einander parallelen und auf der Unterlage senkrechten Prismen, die eine feine Streifung erkennen lassen und nach unten zahnartig vorspringen. Die Zahnwinkel entsprechen dem stumpfen Winkel des Kalkspat-Rhomboëders. Hierauf folgen mehrere Schichten horizontal gelagerter Lamellen, deren Zahl durch die Dicke der Schale bestimmt ist; sie zeigen eine deutliche rhomboëdrische Spaltbarkeit (Taf. I, Fig. 1).

Die chemische Zusammensetzung der Zonitesschale weicht nur wenig von jener der Helixschale[2] ab. Bei schwacher Rothgluth verlor die Schale 3·21%, die auf die organische Grundsubstanz, Wasser und Spuren von Kohlensäure, zu setzen sind. Die Analyse ergab weiters einen Gehalt von 96·054% kohlensaurem Kalk, 0·179 Thonerde, 0·177 Magnesia nebst Spuren von Kieselsäure und Phosphorsäure. Die organische Grundsubstanz beträgt 1·541%. Die chemische Zusammensetzung ist auch hier keine constante und wird vom Alter und Standort der Thiere nicht unwesentlich beeinflusst.

In jüngster Zeit haben Longe und Mer[3] die Schalenbildung bei Helix pomatia zum Gegenstande ihrer Unter-

---

[1] Bei Anführung der blossen Gattungsnamen *Zonites*, *Limax* und *Helix* sind im Folgenden die Species *Zonites algirus*, *Limax cinereoniger* Wolf und *Helix pomatia* gemeint, wenn nicht ausdrücklich eine andere Species angegeben wird.

[2] Berth. Wicke. Chem.-physiol. Not. Ann. d. Chem. und Pharm. 1863. p. 79.

[3] Longe et Mer. De la formation de la coquille dans les *Hélix*. Compt. rend. des sé. de l'acad. des sc. t. XC. 1. 1880. p. 882—885.

wnload from The Biodiversity Heritage Library http://www.biodiversitylibrary.org/; www.biologiezentru

suchungen gemacht. Sie bezeichnen die mit dem Mantelsaum parallele und wohl von jedem Beobachter schon wahrgenommene Furche, sowie die nur während der Wachsthumsperiode entwickelten und hinter derselben gelegenen Becherzellen als die Bildungsstätte der Cuticula. Dass diese nur von den Zellen am vorderen Mantelrand abgeschieden werden kann, erschlossen schon ältere Beobachter daraus, dass Schalennarben in den hinteren Windungen eines Cuticularüberzuges entbehren. An Querschnitten zeigt es sich, dass die oben erwähnte Mantelfurche (T. I, Fig. 2) eine ziemlich tiefe Rinne ist, die auf ihrem Grunde blindsackartige Ausstülpungen zeigt, so dass man an Flächenschnitten ein Bild erhält, als hätte man es hier mit aneinander gereihten tubulösen Drüsen zu thun. Das Epithel unterscheidet sich nicht von jenem der äusseren Partien des Mantelsaumes. Nur die Becherzellen, welche im Mantelsaum eine so enorme Entwicklung erreichen, sind hier eben nicht grösser als die übrigen Epithelzellen. Während der Wachsthumsperiode der Schale, also im Frühjahr, gehen die am Grunde gelegenen Epithelzellen in lang gestreckte Becherzellen mit feinkörnigem Inhalt über. Auch die hinter der Mantelfurche gelegenen Epithelzellen verwandeln sich in flaschenförmige Becherzellen *(b)* und rücken tiefer in das Grundgewebe des Mantels. Ihr Inhalt wird durch Ueberosmiumsäure rasch gebräunt. Sowohl von den Drüsenzellen der Mantelfurche als auch von den eben genannten Becherzellen wird die Cuticula der Schale gebildet. Interessant ist der Umstand, dass das Epithel gleich hinter diesen Becherzellen häufig fehlt oder aus sehr jungen Zellen gebildet wird. Vielleicht hängt dies mit der Kalkausscheidung aus den darunterliegenden Bindegewebszellen zusammen.

Die Hautdecke. Die bei Helix und anderen Landpulmonaten so colossal entwickelten Schleimdrüsen erreichen in der Haut von Zonites eine verhältnissmässig nur geringe Entwicklung, ja fehlen an vielen Stellen ganz. Selbst der Mantelrand weist keinen besonderen Reichthum an Schleimdrüsen auf; ein drüsiger Blindsack, welcher in der Nähe des Athemloches mündet, vertritt hier gleichsam die Stelle derselben. Van Beneden [1]

[1] Van Beneden, Mémoire sur l'anatomie de l'Helix algira. Ann. d. sc. nat. 2. sér. t. V. p. 278.

wnload from the Biodiversity Heritage Library http://www.biodiversitylibrary.org/; www.biologiezentru

übersah ihn, obwohl er am Rande des Lungendaches als reiskorngrosses Gebilde vorspringt. Erdl[1] zeichnet die Contour desselben, ohne ihn aber weiter zu erwähnen. Sicard[2] hat ihn endlich näher untersucht; seine histologischen Angaben sind jedoch theils unrichtig, theils ungenau. Ein Querschnitt durch den walzenförmigen Drüsenkörper lässt einen centralen, mit niederem Epithel ausgekleideten Ausführungsgang erkennen, um welchen radiär mächtig entwickelte Schleimdrüsen gelagert sind. Bindesubstanz und andere Gewebeformen sind auf ein Minimum reducirt, so dass die Wand des Blindsackes nur aus Drüsen zu bestehen scheint. Diese sind ganz ebenso gebaut, wie die übrigen im Mantelsaum und an den Seiten des Körpers. Es sind Becherzellen mit wandständigem Plasma und grossen, runden Kernen. Sicard, der die Untersuchungen von Marchi, Boll, Leydig nicht kennt, hält sie noch immer für Follikel, die dicht mit kugeligen Zellen erfüllt sind. Simroth[3] endlich sagt: „Besonders merkwürdig ist der Geruchsnerv, denn er läuft zu einem massigen Blindsack der Athemhöhlendecke, der dicht vor dem Athemloch sich öffnet; nur findet sich kein Geruchsganglion. Die Bildung wird verständlich, wenn man sich den Canal des Geruchsorganes der Branchiopneusten um ein Vielfaches vergrössert, das Ganglion aber verschwunden denkt."

Die Frage, ob die Tunica propria der Schleimdrüsen sich zwischen den Epithelzellen fortsetzt, muss ich bestimmt bejahen. In dieser Beziehung überzeugende Präparate erhält man an Querschnitten des Mantelsaumes von Helix, an welchen die Epithelzellen abgefallen sind. In neuerer Zeit hat sich Simroth gegen die Einzelligkeit der hier in Rede stehenden Schleimdrüsen ausgesprochen. „Einmal spricht die Grösse der Drüse", sagt Simroth, „gegen die Einzelligkeit, directer aber Bilder, welche feine Schnitte mitten aus dem Gewebe heraus sehr klar darlegen. Man erkennt dann grössere abgeschlossene Ballen, eingehegt von

[1] Erdl. Dissertatio inauguralis de Helicis algirae vasis sanguiferis. Monachii 1840. T. I. Fig. 6.

[2] Sicard. Recherches anatomiques et histologiques sur le Zonites algirus. Ann. des sc. nat. Zool. 6ᵉ sér. t. I. 1875. p. 63.

[3] Simroth. Über das Nervensystem und die Bewegung der deutschen Binnenschnecken. Programm d. Realschule II. Ord. Leipzig 1882. p. 9.

wnload from The Biodiversity Heritage Library http://www.biodiversitylibrary.org/; www.biologiezentru

einer feinen Membran, welche einige Dissepimente unregelmässig ins Innere entsendet, wo sie frei enden; ebenso kommen solche Bälkchen frei im Innern vor; daraus folgt, dass man sich den Drüsenfollikel als Kapsel zu denken hat, welche innen entweder von durchbrochenen Scheidewänden in Fächern getheilt wird oder wenigstens ein feines Balkwerk dort ausspannt. In den Maschen liegen Zellen, welche nur noch durch Kerne diese ihre Natur bezeugen. . . ." [1] Ich erkläre mir diese Bilder in anderer Weise als Simroth; mir scheint es, dass diese Drüsen doch einzellig sind, dass aber ihre Tunica propria vielfach sackartige Ausstülpungen in die umliegende schwammige Muskulatur bilden kann. Dadurch müssen auf Flächenschnitten Bilder erhalten werden, wie sie Simroth beschreibt, doch mit dem Unterschiede, dass nicht in allen diesen Aussackungen Zellkerne liegen können, was jedoch Simroth ausdrücklich bemerkt. Es liegt hier die Vermuthung nahe, dass bei der Feinheit der Schnitte vielleicht Membranen verletzt worden sind, und dadurch eine Verbindung benachbarter Schleimdrüsen vorgespiegelt wurde. Doch ich spreche hier nur eine Vermuthung aus, die sich mir unwillkürlich aufzwang, da mich meine Untersuchungen niemals an der Einzelligkeit dieser Drüsen zweifeln liessen. Ebenso fand ich nirgendwo einen doppelten Ausführungsgang; wo ich etwas ähnliches sah, wie einigemal bei den Gray-Semper'schen Farbdrüsen, da konnte ich immer erkennen, dass jeder Ausführungsgang besonderen Drüsen angehörte, deren Zellleiber dicht übereinander gelagert waren.

Ebenso spärlich treten im Mantelsaum von Zonites die sogenannten Kalkdrüsen auf, was sich leicht daraus erklärt, dass diese Thiere keinen Winterdeckel bilden. Die Schalenöffnung ist während des Winters mit Sand und Erde verstopft, welche von dem Secret des Blindsackes und Fussporus lose zusammengehalten werden.

Gefässe. Leydig [2] meint, dass sich nur selten Gelegenheit biete, Capillaren in der Cutis zu sehen. Dies ist bei der Unter-

[1] Simroth. Die Sinneswerkzeuge einheimischer Weichthiere. Zeitschr. f. wiss. Zool. 1876, Bd. XXVI. p. 325.

[2] Leydig. Die Hautdecke und Schale der Gastropoden etc. Arch. f. Nat. 1875, p. 217, 3.

wnload from The Biodiversity Heritage Library http://www.biodiversitylibrary.org/; www.biologiezentru

suchung von frischem oder conservirtem Material ganz richtig; wenn man aber gut injicirte Präparate zur Untersuchung wählt, dann überzeugt man sich auch hier von der Existenz zahlreicher Capillaren, welche je nach der Hautoberfläche Netze von verschiedener Beschaffenheit bilden. Um sie zu sehen, darf die Injectionsmasse noch nicht in die Schwellnetze übergetreten sein. An der Sohle, wo die Hautoberfläche eine mehr glatte ist, sind auch die Gefässnetze gleichförmiger, während die warzige Haut der oberen Körpertheile eine ganz andere Anordnung der Capillaren bedingt. Jede Hautwarze wird von einem selbständigen Arterienzweig versorgt, der sich nach oben baumartig verzweigt; benachbarte Zweige stehen durch Seitenäste unter einander in Verbindung. Neben den arteriellen Blutgefässen durchzieht die Haut noch ein vielverzweigtes System venöser Bluträume, das im Fusse und Mantelsaum den Charakter eines cavernösen Schwellnetzes annimmt. Auch dieses Schwellnetz unterliegt einer differenten Ausbildung; so ist die Schwellbarkeit des Mantelsaumes von Zonites im Vergleich zu Helix höchst unbedeutend.

Nerven. Die Untersuchung über den Verlauf der Hautnerven stösst wegen der Mächtigkeit der Cutis auf erhebliche Schwierigkeiten; soviel lässt sich jedoch mit Bestimmtheit sagen, dass nicht überall in der Hautdecke die Nervenvertheilung dieselbe ist, ja gewisse Hautstellen, wie zum Beispiel die dünne unter dem Schildchen gelegene Nackenhaut der Limaciden, der unter der Schale gelegene Mantelüberzug der Leber bei den Heliciden etc. sind als absolut nervenarm zu bezeichnen. Hier verlaufen die Nerven mit den Muskelbündeln und bilden grosse polygonale Maschen mit spärlich anliegenden Ganglienzellen. Der Nervenreichthum der freiliegenden Hautstellen ist ebenfalls kein grosser, doch treten hier schon Ganglienzellen in beträchtlicherer Menge auf. Ganglienknoten aus zahlreichen kleinen Ganglienzellen gebildet, wie sie sich im Fussnervensystem finden, konnte ich bis jetzt in der Rückenhaut der Limaciden nicht finden.

Die Fussdrüse. Vor nicht langer Zeit ist Sochaczewer[1] für die Leydy'sche Anschauung eingetreten, dass die Fussdrüse

[1] Sochaczewer. Das Riechorgan der Landpulmonaten, Zeitschr. f. wiss. Zool. Bd. XXXV, p. 37.

wnload from The Biodiversity Heritage Library http://www.biodiversitylibrary.org/; www.biologiezentru

das Geruchsorgan der Pulmonaten sei. Es liegt mir ferne, diese Behauptung einer Kritik zu unterziehen, da dies schon von Simroth geschehen [1], und ich muss gestehen, dass mir seine Ansicht auch wahrscheinlicher und ungezwungener ist. Es sei mir nur erlaubt, hier etwas näher auf den Bau dieser Drüse einzugehen, da Sochaczewer's Angaben von der bis jetzt herrschenden Anschauung wesentlich abweichen. Er sagt (l. c. p. 39): „Die Drüsenzellen, welche, zu grösseren Gruppen vereinigt, zwischen den Muskelzügen liegen, sind in ein Netz oder Körbchen von Bindegewebsfasern eingelagert (s. Fig. 4 A.) und nicht, wie Semper annimmt, je eine Zelle von einer bindegewebigen Membran umschlossen, welche am Ende der Zelle zu einer verhältnissmässig sehr schmalen Röhre wird, die den Ausführungsgang dieser einzelnen Secretionszellen darstellt." So mag es freilich erscheinen, wenn man die Fussdrüse nur auf Schnitten untersucht. Hätte Herr Sochaczewer aber diese Drüse auch macerirt und Zupfpräparate hergestellt, dann wäre er auch zur Ansicht gekommen, dass die Behauptung Semper's und Leydig's doch die richtige und die Fussdrüse demnach wie die Speicheldrüse ein Agglomerat einzelliger Drüsen ist. Aber auch an Querschnitten lassen sich mehr oder minder deutlich die feinen, meist mit granulirtem Inhalt erfüllten Ausführungsgänge erkennen (Zonites). Das „Netz oder Körbchen von Bindegewebsfasern" aber, in welchem die Secretionszellen nach Sochaczewer eingelagert sind, sind nichts anderes als die Blutgefässe der Drüse.

Fussnervensystem von Zonites. Semper [2] bespricht von Ihring's Eintheilung der Cephalophoren auf Grund des Vorhandenseins oder Fehlens eines pedalen Strickleiternervensystems und zeigt, dass auch einigen Platycochliden, Vaginulus, besonders schön aber Limax, ein solches zukomme. Simroth [3]

---

[1] Simroth. Über die Bewegung und das Bewegungsorgan des Cyclostoma elegans und der einheimischen Schnecken. Zeitschr. f. wiss. Zool. 1882, Bd. XXXVI. p. 42.

[2] Semper. Über Schneckenaugen vom Wirbelthiertypus etc. Arch. f. mikr. Anat. 1877, Bd. XIV. p. 123.

[3] Simroth. Die Bewegung unserer Landschn., haupts. erörtert an d. Sohle d. Limax cinereoniger Wolf. Zeitschr. f. wiss. Zool. 1879 Bd. XXXII. p. 317.

wnload from The Biodiversity Heritage Library http://www.biodiversitylibrary.org/; www.biologiezentru

meint hingegen, es könne bei Limax von einem modificirten Strickleiternervensystem nicht gesprochen werden, „einmal ist es wohl deutlich, dass dessen Nervennetz durch Anpassung entstanden ist, anderseits kann wohl von einem Commissuren-, nicht aber von einem Strickleitersystem die Rede sein, denn eine Strickleiter soll doch nur zwei Längseile haben und nicht viele." Ich habe in der Absicht, das Nervensystem der hier besprochenen Pulmonaten später einer speciellen Untersuchung zu unterziehen, das Fussnervensystem von Limax noch nicht untersucht. Nach den Angaben Simroth's stimmt es aber fast vollkommen mit dem von Zonites überein, wie denn diese Schnecke in ihrer ganzen Anatomie dem Genus Limax sehr nahe steht. Bei Zonites sehe ich median zwei Nerven mehr oder weniger parallel zu einander verlaufen und durch Quercommissuren unter einander verbunden. Diese gehen gegen das rückwärtige Ende zu verloren; die beiden Stränge nähern und verzweigen sich vielfach dendritisch und anastomosiren allseitig unter einander, so dass ein unregelmässiges Netzwerk von Nerven entsteht, in dessen Knotenpunkten grössere oder kleinere Ganglienknoten liegen. Die durch die beiden erwähnten parallelen Nervenstämme und den Quercommissuren gebildeten Maschen stellen querliegende Rechtecke dar. Selten finden sich im Verlaufe der Commissuren Ganglienknoten, die neuen Nerven zum Ursprung dienen. Die zwischen den beiden Parallelnerven gelegene Sohlenpartie (der weissen Sohle von Limax entsprechend) ist daher in Bezug auf die beiden seitlichen Partien als ungemein nervenarm zu bezeichnen. In diesen breitet sich nämlich ein aus fünf- oder sechsseitigen Maschen gebildetes Nervennetz aus, in dessen Knoten überall Ganglien liegen. Je mehr man sich dem Sohlenrande nähert, um so dichter und unregelmässiger wird dasselbe. Wenn man nun erwägt, dass die beiden mittleren Nervenstämme nur selten zwischen je zwei aufeinander folgenden Commissuren seitlich und winklig ausgebogen erscheinen, dass sie vielmehr ziemlich parallel zu einander den Fuss der Länge nach durchlaufen, so kann man wohl von einem modificirten Strickleiternervensystem im Sinne Semper's sprechen. Wird aber auf das Vorhandensein zweier Hauptstämme Gewicht gelegt, so ist nicht zu leugnen, dass solche nicht vorhanden sind, da die beiden

wnload from The Biodiversity Heritage Library http://www.biodiversitylibrary.org/; www.biologiezentru

Nervenstämme in ihrem Durchmesser von seitlichen Ästen nicht selten übertroffen werden.

Das Verdauungssystem.

Über die anatomischen Verhältnisse des Verdauungsapparates lässt sich wenig mehr dem bereits Bekannten hinzufügen. Limax besitzt einen kurzen, sich gleich zum Magendarm erweiternden, Zonites hingegen einen sehr langen und dünnwandigen Oesophagus, der gegen den Magen scharf abgesetzt erscheint. Der sogenannte „Magen" unserer Thiere ist als eine einfache Erweiterung des Darmes ohne histologische oder physiologische Selbständigkeit aufzufassen. Er liegt bei den Heliciden in der Leibeshöhle, während er bei Zonites vollkommen in die Spirale gerückt und wie der übrige Darm von der Leber überdeckt ist. Der aus dem „Magen" führende Darm geht an jener Stelle, wo die Ausführungsgänge der Leber münden, in einen Blindsack über, der bei Zonites jedoch fehlt, obgleich Sicard einen solchen beschreibt. Hierauf krümmt sich der Darm nach vorne und macht nach längerem oder kürzerem Verlauf eine abermalige Biegung nach rückwärts an jener Stelle, wo die Aorta ihn umgreift, um in eine *Z*-förmige Windung überzugehen. Der Enddarm liegt entweder in der Seitenwand des Lungendaches mit dieser innig verbunden oder in seinem ganzen Verlaufe frei in der Körperhöhle (Limax).

In Semper's oft citirter Arbeit[1] hat sich zufällig ein Irrthum über die Lagerung der Muskelstraten eingeschlichen; es wird nämlich dort angegeben, dass die Darmwand aus einer äusseren Längs- und einer inneren Ringmuskelschichte bestehe, während doch gerade die Lagerung eine umgekehrte ist. Ich würde dies hier nicht erwähnt haben, wenn nicht Sicard diesen Irrthum gewissenhaft wiedergegeben hätte.[2] Es zeigt dies am besten, wie weit Sicard im Schematisiren histologischer Verhältnisse in seiner Arbeit über Zonites gegangen ist. Was die Mächtigkeit

[1] Semper. Beiträge zur Anat. u. Phys. der Pulmonaten. Zeitschr. f. wiss. Zool. Bd. VIII. p. 360.

[2] Sicard, l. c. p. 48 u. 49.

wnload from the Biodiversity Heritage Library http://www.biodiversitylibrary.org/; www.biologiezentru

der Darmwand anbelangt, so ist es bekannt, dass sie in den verschiedenen Abschnitten eine wechselnde ist. Der Ösophagus von Zonites, der Enddarm von Limax, sowie die in der Leber eingebetteten Darmabschnitte sind sehr zartwandig; sehr derb hingegen ist die Wand des Blindsackes von Helix. Mit Ausnahme des Enddarmes finden sich überall auf der inneren Oberfläche des Verdauungstraktes theils parallele, theils wellig verlaufende Leisten von verschiedener Höhe. Sie werden zum grossen Theil aus Längsmuskelzügen gebildet und haben keine andere Bedeutung, als die Resorptionsfläche zu vergrössern. In ihnen breitet sich ein zierliches Capillarnetz aus, so dass man an Querschnitten (Taf. II, Fig. 7) unwillkürlich an die Darmzotten höherer Thiere gemahnt wird. Im Magen von Zonites treten nur im ersten Drittel eng gedrängte Leisten auf, gegen den Pylorus hingegen werden dieselben durch zahlreiche Querfurchen in unzählige kleine zottenartige Fältchen zerlegt. Um das Bild der inneren Darmoberfläche zu vervollständigen, erübrigt noch auf zwei Leisten hinzuweisen, die durch ihre mächtige Entwicklung sich von ähnlichen Bildungen auf den ersten Blick unterscheiden und so nahe aneinander gerückt sind, dass sie eine verhältnissmässig tiefe Rinne, ja selbst durch Aneinanderlegen der oberen Ränder einen Canal zu bilden vermögen (Zonites). In diese Rinne ergiesst sich das Secret der beiden Leberabschnitte; sie dient also zur Gallenleitung. Ohne eine solche Gallenrinne im Magen würden die Magencontenta erst bei ihrem Übertritt in den Dünndarm mit der Galle in Berührung kommen, weil ein Abfliessen des Lebersecretes bei Contraction des Magens entgegen der Bewegung des Mageninhaltes nicht möglich wäre. Ich muss noch erwähnen, dass der grössere Leberlappen sein Secret in den Dünndarm, der kleinere hingegen in den Magendarm sendet, da abgesehen von der Richtung der Gallengänge eine freie Communication zwischen ihnen durch vorspringende Falten in der Gallenrinne schwer möglich ist. Die Gallenrinne von Zonites beginnt fast am Cardiatheil des Magens als eine seichte und weite Furche, je mehr sie sich aber dem Pylorus nähert, desto höher werden die Seitenfalten. Dabei nehmen sie ein mehr gekraustes Aussehen an. Am Beginne des Dünndarmes erreichen sie das Maximum ihrer Höhe in Form zweier gegen den Darm zu scharf abgesetzter Wülste. Die Rinne

wnload from The Biodiversity Heritage Library http://www.biodiversitylibrary.org/; www.biologiezentru

setzt sich hierauf sehr flach und mit niederen Rändern in den Darm fort. Bei Zonites ist noch der Umstand in Erwägung zu ziehen, das der Magen in der Schale liegt, daher eine spiralige Krümmung erfährt. Die Gallenrinne liegt an der Innenseite der Spirale.

Über die Verbreitung des Flimmerepithels im Darmcanal gehen die Angaben vielfach auseinander; es scheint daher das Auftreten desselben an bestimmten Stellen keineswegs constant zu sein. So flimmert bei sehr jungen Helices der ganze Magen, während bei erwachsenen Thieren weite Strecken flimmerlos sind. Die Flimmerhaare sind theils fadenförmig, theils geknöpft. Die Epithelien sind einschichtig; hin und wieder finden sich zwischen den verschmälerten Basaltheilen der Epithelzellen rundliche Zellen, die jedenfalls dazu bestimmt sind, das Epithel zu erneuern. Die besenartige Ausfaserung am basalen Theil der Zellen wurde schon mehrfach beschrieben; doch weichen insofern die Angaben ab, als die Einen sie für Kunstproducte, die Anderen für den normalen Zustand erklären. Ich habe an Macerationspräparaten immer eine Ausfranzung in ungemein feine meist verzweigte Fasern erkannt, welche theils mit rundlichen Zellen, theils mit den benachbarten Epithelzellen im Zusammenhang stehen, so dass ein feines Netzwerk derselben sich unter dem Epithel hinzieht. Bei manchen Zellen theilt sich das verschmälerte Ende plötzlich fussförmig, und man gewahrt an der Theilungsstelle häufig ein kleines hellglänzendes Kernchen. Es scheint der Ausgangspunkt einer Kernneubildung zu sein, indem man wieder bei anderen Zellen an derselben Stelle Kerne in den verschiedensten Entwicklungsstadien trifft. Eine andere Art der Epithelregeneration habe ich in der Mundhöhle von Helix beobachtet. Dort ist, wie bekannt, das Epithel von einer mächtigen, die Höhe der Zellen oft übertreffenden Cuticula überlagert. Die Epithelzellen hängen mit der Cuticula durch feine Borsten, welche von den

---

Anmerkung. Zonites ist omnivor und lebt an nassen Waldstellen unter Moos und Steinen, wo er auf Regenwürmer Jagd macht. Drei ausgewachsene Thiere von Zonites vermögen während einer Nacht leicht einen 15 Ctm. langen Wurm, von dem nur der mit Humus gefüllte Darm zurückbleibt, zu vertilgen. Sie benagen mit Vorliebe zuerst das Clitellum.

wnload from the Biodiversity Heritage Library http://www.biodiversitylibrary.org/; www.biologiezentru

oberen Zellenden in sie hineinragen, innig zusammen. Boll fand an allen von einer Cuticula bedeckten Zellen am oberen Rande eine „feine Zähnelung, welcher eine gleiche Configuration auf der inneren Fläche der Cuticula entspricht und in diese eingreift".[1] Simroth erwähnt die hier besprochenen Cuticularborsten[2], die jedenfalls mit jener Zähnelung in nächster Beziehung stehen. Zur Zeit der Darmhäutung fand ich die Cuticula vielfach durchrissen und zerklüftet, jedoch noch im innigen Zusammenhange mit den darunterliegenden Zellen. An einzelnen Stellen waren diese knapp ober dem Kern ausgefasert oder abgerissen, sowie ich dies auf Taf. III, Fig. 1, dargestellt habe. Nach alldem wäre zu entnehmen, dass eigentlich nur der obere Theil der Zelle regenerirt wird. Die übrig gebliebenen Zellkerne nehmen eine rundliche Gestalt an und scheinen sich zu theilen, da man an einzelnen Stellen oft mehrere Kerne übereinander gelagert findet. An Zellen, welche noch keine Cuticula ausgeschieden haben, lässt sich bereits an ihren oberen Enden eine feine Zähnelung erkennen.

Zwischen den Epithelzellen finden sich dann noch Becherzellen im Darmrohr. Ich glaube solche schon in der Zeichnung Leydig's, welche einen Durchschnitt durch die Darmwand von *Helix hortensis* darstellt[3], in den dunkler gehaltenen Zellen zu erkennen, nur stimmt die Form nicht. Die Becherzellen haben hier nämlich die Gestalt von Kolben mit langem, in der Mitte erweiterten Halse (Taf. II, Fig. 7). Die Zellkerne sind kugelig, das Plasma nimmt den ganzen Zellleib ein und ist grobkörnig. F. E. Schultze beobachtete die secretorische Thätigkeit der Becherzellen in den Barteln des Schlammpeitzgers, ohne dass er dabei die Zelle selbst beobachten konnte.[4] Ich habe häufig an ausgeschnittenen und im Schneckenblut untersuchten Darmstücken Becherzellen während der Secretion beobachten können, so dass ihre drüsige Natur auch hier ausser Zweifel ist. Ich sah, dass

---

[1] Boll. Beiträge zur vergl. Histologie des Molluskentypus. Bonn 1869. p. 42.

[2] Simroth. Über die Sinneswerkzeuge l. c. p. 322.

[3] Leydig. Lehrb. d. Histologie d. Mensch. u. d. Thiere, Frankfurt a. M. 1857, p. 333, Fig. 178.

[4] F. E. Schulze. Arch. f. mikr. Anat. Bd. III. p. 151.

wnload from The Biodiversity Heritage Library, http://www.biodiversitylibrary.org/; www.biologiezentru

der bauchig erweiterte Halstheil sich allmählich ausdehnte und mit hellem glasigen Schleim füllte, dann sich aber plötzlich contrahirte, wobei ein Schleimballen ausgestossen wurde, der von den Wimpern erfasst und fortgeführt wurde. Dieser Vorgang konnte an derselben Zelle mehrmals beobachtet werden.

Die Blutgefässe des Darmrohres. Die in der vorderen Leibeshöhle gelegenen Abschnitte des Darmrohres erhalten die Gefässe direct aus der Aorta (der Ösophagus und Magendarm von Helix und Limax, bei Zonites nur ersterer). Der übrige Darm, soweit er in der Leber eingebettet ist, bezieht fast ausnahmsweise seine Gefässe von der Arteria posterior. Eine Ausnahme macht nur jenes Darmstück, welches unmittelbar der Eiweissdrüse anliegt. Es bezieht wie das Rectum das Blut aus der Uterina, bei Limax hingegen wird ein Theil des letzteren von einem Seitenzweig der Arterie, welche zum Athemloch geht, versorgt. Solange die Gefässe an der Oberfläche des Darmes verlaufen, besitzen sie stärkere Wandungen und werden von (meist kalkhältigen) Bindesubstanzzellen umgeben. Sie dringen schliesslich, indem sie eine Biegung unter einem fast rechten Winkel machen, in die Muskulatur ein und lösen sich in Capillaren auf. Diese treten wieder mit Capillaren benachbarter Arterienzweige in Verbindung. Dadurch entstehen Gefässnetze zweifacher Art: ein weitmaschiges, aus stärkeren Arterien gebildetes und ein capillares, welches sich in den Mascheuräumen des ersteren ausbreitet (Taf. II, Fig. 5). Das „capillare Endnetz“ steht endlich durch kurze Ästchen mit einem sehr engmaschigen Netz verhältnissmässig weiter Bluträume, den „Übergangsgefässen”, in Verbindung (Taf. II, Fig. 6). Sie vertreten im Schneckendarm auch die Stelle der Chylusgefässe, mit denen sie auch in vielfacher Beziehung einige Ähnlichkeit haben, und sind dazu bestimmt, dem Blute neues Bildungs- und Ernährungsmaterial zuzuführen. Durchschnitte durch den Darm lassen in der Basis der Längsfalten grosse Sammelräume für das mit Bildungsstoffen beladene Blut erkennen (Taf. II, Fig. 7), welche durch 0·02 — 0·04 Mm. weite Öffnungen (*or*) in der Ringmuskelschichte mit den perivisceralen Bluträumen communiciren. Die Anordnung der Muskelzüge um diese Öffnungen lässt erkennen, dass eine

wnload from Biodiversity Heritage Library http://www.biodiversitylibrary.org/; www.biologiezentru

Erweiterung und Verengerung derselben möglich ist. Dies scheint mir auch deshalb wichtig zu sein, weil dadurch ein Rückstauen des Blutes aus der Leibeshöhle in die Darmgefässe bei rascher Contraction des Thieres vermieden wird. Aus dem Gesagten geht hervor, dass Jourdain's Darstellung von dem Zusammenhang der arteriellen Blutbahnen des Darmes mit den venösen Bluträumen der Leibeshöhle nicht richtig ist. Jourdain gibt nämlich an, dass die Arterien sich in feine Äste theilen, deren Enden mit trichterartig erweiterten Mündungen auf der Oberfläche der Darmwand mit den perivisceralen Bluträumen communiciren.[1] Jourdain scheint also die venösen Blutbahnen in der Darmwand nicht gekannt zu haben. Dies ist aber sehr verzeihlich, weil die Injection derselben sowohl von der arteriellen als venösen Seite sehr selten gelingt. Sie füllen sich erst durch Rückstauung: die Injectionsmasse nimmt aber lieber den Weg mit geringerem Widerstand und tritt gleich aus den venösen Ostien in die Körperhöhle, so dass nur ein kleiner Theil der venösen Bahnen der Darmwand sich mit Farbstoff füllt. Um einigermassen taugliche Präparate zu erhalten, muss man an ein oberflächliches Darmgefäss anbinden, also direct injiciren und auch dann werden sich nicht alle venösen Räume vollkommen füllen. Aber gerade solche unvollkommen injicirte Präparate geben über den Bau und die Vertheilung derselben, besonders wenn feinkörnige Injectionsmassen verwendet wurden, die besten Aufschlüsse.

Nerven des Darmrohres. Brandt hat das sympathische Centrum, das Ganglion buccale zuerst beschrieben[2] und in seiner „Medicinischen Zoologie" abgebildet.[3] Auch dieses Ganglion ist symmetrisch und besteht aus zwei eiförmigen, durch die Commissura buccalis verbundenen Knoten, welche eine mehr oder minder tiefe, seitliche Einkerbung zeigen. Brandt zeichnet und gibt jederseits zwei Ganglienknoten an; es ist jedoch diese Einker-

[1] Jourdain. Sur la terminaison des artérioles viscérales de l'Arion rufus. Compt. rend. des sé. de l'acad. des sc. LXXXVIII. I. 1879. p. 186.

[2] Brandt. Remarques sur les nerfs stomato-gastriques ou intestinaux dans les animaux invertébrés. Ann. d. sc. nat. Zool. 2e sér. t. V. p. 149.

[3] Brandt. Medicinische Zoologie. Berlin 1833. Bd. II. Taf. XXXIV, Fig. 13.

wnload from The Biodiversity Heritage Library http://www.biodiversitylibrary.org/; www.biologiezentru

bung weder eine ringförmige noch lässt sich auf Durchschnitten eine Trennung in zwei selbständige Knoten erkennen. Die Ganglien liegen zu beiden Seiten des Ösophagus unterhalb des Ausführungsganges der Speicheldrüsen und sind durch Bindegewebe an der hinteren Wand der Massa buccalis befestigt. Die einfache, sehr lange Commissur, welche das Oberhirn mit dem Buccalganglion vereinigt — die Commissura cerebrobuccalis — ist einfach und dadurch von Interesse, dass sie eigentlich als ein seitlicher Nervenstamm eines aus dem Knoten seitwärts austretenden Hauptstammes anzusehen ist. Dieser entspringt unterhalb des Ausführungsganges der Speicheldrüse und wird an seiner Austrittstelle von einem dünnen, von der oberen zur hinteren Wand der Buccalmasse ziehenden Muskel bedeckt; sobald er unter diesem Muskel hervortritt, gabelt er sich in drei Äste, von denen zwei die Muskulatur der Seitenwände versorgen, während der dritte zur Commissura cerebrobuccalis wird. Von dem oberen Rande gibt jeder Knoten einen Nerven ab, welcher neben der Arterie längs des Ausführungsganges der Speicheldrüse verläuft und sich im Parenchym der Drüse verliert. Knapp neben diesem entspringen zwei weitere Nerven, welche an den Ösophagus treten: Ein grosser Stamm, welcher längs des Ösophagus nach rückwärts zum Darm verläuft; ein kleinerer und schwächerer, welcher nur den seitlichen oberen Theil desselben versorgt. Ein weiterer Nerv tritt zur kleinen Speicheldrüse im Schlunddach. Nach abwärts gibt jeder Knoten einen Nerven an die Rückseite des Schlundkopfes. Leydig hat auf den Unterschied im Bau zwischen den Hirnganglien und den sympathischen speciell bei den Insecten aufmerksam gemacht.[1] Während erstere eine centrale Punktsubstanz besitzen, fehlt sie bei letzteren vollkommen. Ein solcher Unterschied ist hier nicht zu erkennen, denn auch das Ganglion buccale zeigt eine deutliche Punktsubstanz. — Schlemm verfolgte die zu beiden Seiten des Ösophagus verlaufenden Nervenstämme bis in die Leber.[2] Mir ist dies unwahrscheinlich,

---

[1] Leydig. Vom Bau d. th. Körp. Tübingen 1864. Bd. I. p. 202.

[2] Schlemm. De hepate ac bile crustaceorum et molluscorum quorundam. Diss. inaug. Berolini. MDCCCXLIV.

wnload from Biodiversity Heritage Library http://www.biodiversitylibrary.org/; www.biologiezentru

weil diese, wie die mikroskopische Untersuchung zeigt, sich vielfach verästeln, einzelne Äste sich wieder vereinigen u. s. w., wobei sie immer neue Formelemente aus den zahlreichen grossen Ganglienkugeln aufnehmen. Leydig erwähnt diese colossalen Ganglienzellen bei Limax;[1] in jüngster Zeit hat H. Schultze die Magendarmnerven, besonders ihre Structurverhältnisse einer eingehenden Untersuchung unterzogen.[2] Seine Angaben stimmen mit den Ergebnissen meiner Untersuchungen fast vollkommen überein.

Die grösseren Stämme des Darmnervenplexus verlaufen im Fusse der Darmleisten oft grosse Strecken in den daselbst befindlichen Bluträumen; manchmal werden sie von Längszügen der Darmmuskulatur begleitet. Ich will hier nicht unterlassen, einiges über die Untersuchungsmethode zu erwähnen, auf die ich bei Injectionen mit salpetersaurem Silberammonium (0·5%) behufs Darstellung von Endothelien geführt wurde. Die in genannter Weise injicirten Darmstücke wurden in angesäuertem Wasser dem directen Sonnenlicht ausgesetzt. Die so erhaltenen Präparate zeigten in schönster Weise das Darmnerven-Geflecht, welches ich Taf. I, Fig. 3 dargestellt habe. Die Muskulatur blieb fast ungefärbt, die Bindegewebskerne waren tief braun, die Nerven und Ganglienzellen nahmen hingegen eine mehr oder minder schwärzlich-violette Farbe an und konnten bis in ihre feinsten Ästchen verfolgt werden. Es ist nur schade, dass das salpetersaure Silberammonium noch unzuverlässiger ist als die Goldsalze. Die concentrische Streifung der Zellsubstanz und der Nerven, wie sie von Leydig bei Dytiscus, Locusta und Hirudo,[3] von Walter[4] und zuletzt von H. Schultze bei den Pulmonaten beobachtet wurde, ist natürlich an solchen Präparaten nicht zu sehen, und man muss zu anderen Reagentien (chroms. Ammon., 0·01% Überosmiumsäure) greifen, um sie sichtbar zu machen. Die kleinen multipolaren Zellen, welche an Querschnitten in den Nerven

[1] Leydig. Lehrb. d. Histologie etc. p. 186.

[2] H. Schultze. Die fibrilläre Structur der Nervenelemente der Wirbellosen. Arch. f. mikr. Anat. 1879, Bd. XVI.

[3] Leydig. Vom Bau d. th. Körp. p. 85.

[4] Walter. Mikroskopische Studien über das Centralnervensystem wirbelloser Thiere. Bonn 1863. p. 39, Taf. III, Fig. IX und XIV a.

wnload from The Biodiversity Heritage Library http://www.biodiversitylibrary.org/; www.biologiezentru

sichtbar werden, scheinen mir bindegewebiger Natur zu sein. Die Ganglienzellen der Darmnerven besitzen nach H. Schultze eine Membran; ich halte sie wie die Zellen des Buccalganglions für membranlose Zellen, die in einer bindegewebigen, structurlosen Kapsel mit dahinterliegenden Kernen eingeschlossen sind, welche sich als Neurilemmscheide auf den austretenden Nerven fortsetzt. Leydig fasst diese als ein Cuticulargebilde, die Kerne als die Reste der Matrixzellen auf. [1] — Die Erfahrungen, welche ich bezüglich der Nervenendigungen in der Muskulatur des Limax-Darmes machte, stimmen mit den Untersuchungen R. Gscheidlen's an dem Darm von Hirudo vollkommen überein. [2] Für die meisten Muskelfasern kann man an guten Präparaten eine Nervenfibrille wahrnehmen, so dass man zur Annahme berechtigt ist, dass jeder Muskelfaser auch eine besondere Fibrille zukömmt. Die Löwit'schen Terminalfibrillen verlaufen gewöhnlich an der Seite einer Muskelfaser und lassen sich oft auf weite Strecken verfolgen. Die Enden derselben zeigen varicöse Anschwellungen, die immer weiter auseinander rücken, bis sie endlich ganz verschwinden. Nicht selten vereinigt sich aber die Terminalfibrille mit einer anderen, so dass hier von einer Endigung eigentlich nicht die Rede sein kann. Auch sieht man oft, dass eine Fibrille, nachdem sie eine Strecke auf der einen Seite der Muskelfaser verlaufen, plötzlich auf die andere überspringt und in derselben Richtung weiter läuft.

Die Speicheldrüsen. Während bei Helix die Speicheldrüsen als flockiger Überzug dem Magendarm aufgelagert und mit ihm durch zahlreiche Gefässchen verbunden sind, bilden sie bei Limax und Zonites compacte Massen, die bei ersterem sattelartig auf dem kurzen Ösophagus liegen, bei letzterem hingegen denselben als ein ziemlich breiter und geschlossener Ring umgeben. Die beiden Drüsen sind so innig mit einander verbunden, dass eine Grenze zwischen beiden nicht angegeben werden kann. Die Ausführungsgänge verlaufen entweder gestreckt oder mehrfach hin- und hergebogen.

---

[1] Leydig. Vom Bau d. th. Körp. p. 87.

[2] R. Gscheidlen. Beiträge zur Lehre von den Nervenendigungen in der glatten Muskulatur. Arch. f. mikr. Anat. 1877, Bd. XIV. p. 321.

wnload from The Biodiversity Heritage Library http://www.biodiversitylibrary.org/; www.biologiezentru

Die Speicheldrüsen sind aus zahlreichen einzelligen Drüsen aufgebaut. Jede Secretionszelle ist von einer bindegewebigen Membran umschlossen, die sich nach einer Seite in einen engen und meist sehr langen Ausführungsgang fortsetzt. Ein Epithel ist in demselben nicht zu erkennen. Die Tunica propria ist structurlos und enthält eingestreute spindelige Kerne. Die Ausführungsgänge der einzelnen Drüsen münden in Canäle, die noch bei einem Durchmesser von 0·06 Mm. ein deutliches cubisches Epithel besitzen, das aber weder hier noch im Hauptausführungsgange flimmert. Die einzelnen Drüsenzellen haben theils einen feinkörnigen, theils einen glashellen Inhalt. Sie verhalten sich auch gegen Überosmiumsäure verschieden, indem die Zellen mit körnigem Inhalte sich rascher und intensiver bräunen. Da wir durch die schönen Untersuchungen Nussbaum's die Überosmiumsäure als ein treffliches Reagens auf Fermentkörper kennen gelernt haben, so liegt die Vermuthung nahe, dass wir es auch hier mit Secretionszellen verschiedener physiologischer Dignität zu thun haben. Da sich das feinkörnige Secret in den Ausführungsgängen continuirlich bis in den Zellleib fortsetzt, so ist es sehr wahrscheinlich, dass die Secretionszellen membranlos sind. Der plasmatische Inhalt ist auf Stränge und Balken reducirt, die zu einem Netz- und Fachwerk vereinigt sind, in dessen Maschenräume sich das Secret anhäuft. Die Kerne sind gewöhnlich rundlich und zeigen eine deutlich reticulirte Structur; doch sah ich auch einigemale Kerne von halbmondförmiger Gestalt; die seitliche Einbuchtung schien von einer grossen Öffnung in der Kernwand herzurühren. Mehrere einzellige Drüsen scheinen zu Läppchen vereinigt zu sein, die von einer gemeinsamen Hüllmembran eingeschlossen werden. Wenigstens sieht man bei Anwendung von concentrirter Oxalsäure einen deutlichen hellen Saum um dieselbe, welcher auf die Existenz einer gequollenen Membran hinweist. Eine solche Hüllmembran glaube ich auch in der Zeichnung Semper's [1] zu erkennen.

Die einzelnen Läppchen werden von wellig verlaufenden Capillaren umsponnen; das venöse Blut gelangt durch kleine

[1] Semper. Beiträge zur Anatomie und Physiologie der Pulmonaten. Zeitschr. f. wiss. Zool., 1856. Bd. VIII. Taf. XVI. Fig. 5 a.

wnload from The Biodiversity Heritage Library http://www.biodiversitylibrary.org/; www.biologiezentru

Öffnungen, welche zwischen den Bindesubstanzzellen des peritonealen Überzuges liegen, in die Bluträume der Leibeshöhle. Die Arterien der Speicheldrüse von Limax und Zonites entspringen direct aus der Aorta, bei Limax mehrere Äste, die sich zur Unterseite der Drüse begeben, bei Zonites hingegen ein einzelner Stamm, der sich erst später gabelt. Die Gefässe der Helix-Speicheldrüsen sind Nebenäste einer aus der Aorta entspringenden Darmarterie. Eine Arterie begleitet den Ausführungsgang bis zur Mündungsstelle, wo sie sich in mehrere Zweige für das Ganglion buccale, das Schlunddach, den Ösophagus etc. auflöst.

Jede Speicheldrüse erhält vom Ganglion buccale einen mächtigen Nerven, welcher mit dem Ausführungsgange enge verbunden nach rückwärts verläuft und sich in der Drüsenmasse in viele Zweige auflöst, die wiederum den Ausführungsgängen zweiter und dritter Ordnung folgen. Überall finden sich auch jene grossen Ganglienzellen, wie sie für das sympathische System charakteristisch sind, jedoch scheinbar nicht in jener Menge wie in der Darmwand. Die feinen Äste oder gar deren Endigungen zu erforschen, verbietet der Bau des Organes. An das obere Ende des Ausführungsganges sendet das Buccalganglion ebenfalls einen Nerven, der aber auch die Schlunddachwandung innervirt.[1]

An jener Stelle des Schlunddaches, wo die Ausführungsgänge der Speicheldrüse in die Mundhöhle einmünden, bemerkt man bereits ohne weitere Präparation in der Muskulatur eingebettet eine weissliche, hirsekorngrosse Masse, die sich bei genauerer Untersuchung als eine Drüse erweist. Querschnitte durch das Schlunddach (Taf. I, Fig. 5) lehren, dass diese kleine Drüse den Ausführungsgang der Speicheldrüse theils mantelförmig umgibt, theils demselben sattelförmig auflagert. Die Hauptmasse der Drüse liegt oberhalb des Ausführungsganges, während unterhalb desselben die Drüsenlage nur aus wenigen Zellen besteht. Diese Drüse besteht wie die grosse Speicheldrüse aus einer Vereinigung einzelliger Drüsen, deren Ausführungsgänge

---

[1] Die Arbeit Bergonzini's: Sulle glandule salivari degli Helix in: Lo Spallanzani, rivist. di Sc. med. et nat. IX. Modena, kenne ich leider nur im Auszuge des Zoolog. Jahrber., 1880, III. p. 16.

wnload from the Biodiversity Heritage Library http://www.biodiversitylibrary.org/; www.biologiezentru

theils direct zwischen den Epithelzellen des Speicheldrüsenganges münden, theils sich zu grösseren, mit cubischem Epithel ausgekleideten Gängen vereinigen. Ihrem Bau nach kann wohl kein Zweifel sein, dass sie physiologisch ebenfalls eine Speicheldrüse ist. Gefässe erhält sie von einem kleinen Seitenzweig der Speicheldrüsenarterie. Die Capillarverästelung ist dieselbe wie in den grossen Speicheldrüsen. Bei genauer Beobachtung bemerkt man unschwer einen Nerven, der aus dem Buccalganglion seinen Ursprung nimmt, an die Drüse herantreten und sie mit Nerven versorgen. An Querschnitten sieht man nicht selten die grossen Ganglienzellen zwischen den Muskelzügen gelagert, die in beträchtlicher Zahl die Drüse durchziehen. Was das Vorkommen dieser kleinen Speicheldrüse betrifft, so fand ich sie bei Helix pomatia und besonders schön entwickelt bei H. austriaca; Limax cinereoniger und Zonites algirus besitzen sie nicht.

Die Leber. Ich begnüge mich hier mit einigen Bemerkungen über die Leber des Zonites. Sie ist in eine vordere dreilappige und eine hintere, die Schalenwindung ausfüllende, zweilappige Partie getheilt. Die vordere ist in der Weise gelagert, dass nur der Ausführungsgang zwischen Magen und dem austretenden Darm zu liegen kommt, während sich das Drüsenparenchym über den Magen und die freien Lappen auch über den Darm ausbreitet. Die beiden Leberabschnitte besitzen je einen Ausführungsgang; der eine mündet in den Darm, der andere von ihm getrennt in den „Magen". Die Gallengänge sind mit einem Flimmerepithel ausgekleidet, welches von Sicard nicht gesehen wurde.[1] Es kann von vorneherein keinem Zweifel unterliegen, dass Äste des oberflächlichen Darmnervenplexus mit den Gallengängen in die Leber eintreten, was auch von der mikroskopischen Untersuchung bestätigt wird. Ein sehr günstiges Object ist der kleine flächenartig am Magen ausgebreitete Leberlappen. Die einzelnen Follikel desselben sind von einander vollkommen getrennt und münden alle auf einer Seite des gemeinschaftlichen Gallenganges, so dass dieser Leberlappen ein kamm- oder federartiges Aussehen erhält. Der Gallengang ist so weit, dass er sich mit einer spitzen Scheere leicht der

[1] Sicard, l. c. p. 53.

wnload from The Biodiversity Heritage Library http://www.biodiversitylibrary.org/; www.biologiezentru

Länge nach aufschneiden lässt. Bei Anwendung aufhellender Reagentien lässt sich in seinen Wandungen schon jetzt ein ähnliches Nervengeflecht, wenn auch nicht ein so dichtes und an Ganglienzellen reiches, wie im Darm erkennen. Goldpräparate geben über die Nervenvertheilung einen weit besseren Aufschluss; sie lassen erkennen, dass die Hauptmasse der nervösen Elemente nicht in den Wandungen des Gallenganges zu finden ist, sondern in den vielfach durchbrochenen Bindegewebsmembranen, welche sich zwischen den Leberfollikeln ausspannen. In ihnen verlaufen die grossen Nervenstämme quer über die Ausführungsgänge der einzelnen Leberläppchen und bilden grossmaschige Netze, die ungemein reich an grossen Ganglienzellen sind. Letztere lagern jedoch nicht wie im Darm dem Nerven einzeln auf, sondern meist zu Gruppen von drei bis sechs Zellen vereinigt. Zahlreiche feine Nervenäste dringen endlich in die Läppchen der Leber ein und umspinnen die einzelnen Follikel, indem sie wieder mehr oder minder dichte Netzwerke bilden. Die in ihnen auftretenden Ganglienzellen haben bedeutend an Grösse abgenommen und lagern den Nerven einzeln auf. Die Endigung der Nerven in der Leber zu studiren, ist mir bis jetzt nicht möglich gewesen.[1]

Das Gefässsystem.

Das Blut der Pulmonaten kreist in arteriellen und venösen Bahnen: die arteriellen zeigen selbst in ihren feinsten Verästelungen, den Capillaren, einen gefässartigen Charakter; sie besitzen selbständige Wandungen und überall ein nachweisbares Endothel. Die venösen Bahnen hingegen sind theils mehr oder minder erweiterungsfähige, weit verzweigte und unter einander communicirende Räume im Organgewebe, theils Blutbehälter in der Leibeshöhle. Ihre Wandungen sind structurlose Bindesubstanz mit eingestreuten Kernen, jedoch ohne Endothel. Auch dann, wenn diese Räume einen gefässartigen Charakter annehmen, entbehren ihre Wandungen jener hohen Selbständig-

[1] Ich fand in der Leber von Zonites einigemale bedeutende Mengen von Keimschläuchen, die zahlreiche, einen Stirnstachel tragende Cercarien enthielten.

wnload from The Biodiversity Heritage Library http://www.biodiversitylibrary.org/; www.biologiezentru

keit und Unabhängigkeit von den benachbarten Geweben, wie sie arteriellen Gefässen eigen ist.

A. Arterielles Gefässsystem.

Die Aorta wendet sich kurz nach ihrem Austritt aus dem Ventrikel nach unten und vorne und umgreift dabei den Darm. Sie gibt ein mächtiges Gefäss ab, welches den hinteren Eingeweideknäuel (die Leber, den eingebetteten Darm und die Zwitterdrüse) versorgt. Es ist dies die Arteria s. Aorta hepatica aut., die ich allgemein Arteria posterior nennen will. Bei den Gehäuseschnecken von geringerer Mächtigkeit erreicht sie bei Limax fast die Stärke der Aorta. Ihre Ramification ist vorzugsweise dendritisch, während die Verzweigung der Aorta, wie alle Organe der vorderen Leibescavität, dem bilateralen Typus folgt. Das arterielle System zerfällt daher naturgemäss in zwei von einander geschiedene Gefässbezirke — die Ramification der Aorta und die der Arteria posterior.

I. Die Ramification der Aorta.

Die Aorta ist anfangs mit dem Diaphragma eng verwachsen (Helix, Zonites), bei Limax dagegen in ihrem ganzen Verlaufe ohne Adhäsionen an benachbarten Organen. Vor dem Austritte der Uterina entsendet sie feine Gefässe zum Diaphragma und zur hinteren Wand der Lungenkammer. Hierauf gibt sie ab die

1. Arteria uterina. Sie liefert gleich nach ihrer Abzweigung ein Gefäss für das Receptaculum seminis (Helix) mit Seitenzweigen an die hintere Lungenwand und läuft dann quer über den Uterus in den Winkel, welchen dieser mit der Eiweissdrüse bildet und hierauf längs des äusseren Randes der Prostata oder zwischen dieser und der Uteruswand. Während ihres Verlaufes gibt sie zahlreiche Ästchen zur Prostata und zum Uterus. Jede Falte desselben erhält eines oder mehrere, welche sich an der Oberfläche dendritisch ausbreiten und Zweige zu den benachbarten Falten senden. Anderseits treten Zweige in der Mesenterialfalte, welche den Uterus mit dem Ausführungsgange des Receptaculums verbindet, zu letzterem. In ihrem unteren Verlaufe

wnload from The Biodiversity Heritage Library http://www.biodiversitylibrary.org/; www.biologiezentru

umgreift die Uterina das Vas deferens, welches feine Ästchen erhält und wendet sich dann quer über den Ausführungsgang des Receptaculums und der Glandulae mucosae zum Pfeilsack, auf welchem sie sich in zierlichen Geflechten ausbreitet. Zu beiden Seiten der Ausführungsgänge der vieltheiligen Schleimdrüsen werden an diese Drüsen feine Arterien abgegeben, die in ihrem Verlaufe keineswegs an die einzelnen Tubuli gebunden sind, sondern oft quer über dieselben verlaufen. Der Penis wird, wie wir sehen werden, von selbständigen Arterien versorgt. Dort, wo die Uterina an den Uterus herantritt, gibt sie einen Ast zur Eiweissdrüse, einen zum Ductus ovoseminalis, einen zum Dünndarm, zum Mastdarm und den angrenzenden Manteltheilen und endlich ein Gefäss zur Niere. Bei Zonites erhält der Uterus noch eine zweite selbständige, aus der Aorta entspringende Arterie, die den unteren Theil desselben mit der Prostata zu versorgen hat, also dem unteren Verlauf der Uterina bei Helix entspricht, jedoch mit dem Unterschiede, dass weder die Glandulae mucosae noch die Bursa copulatrix und das abtretende Vas deferens von ihr Gefässe erhalten. Doch fand ich auch bei Helix nicht selten eine zweite Uterina wie bei Zonites. Bei letzteren sowie bei Limax verläuft sie zwischen Uteruswand und Prostata.

Die weiteren von der Aorta abtretenden Arterien, welche die beiden Seiten der Körperhöhle, den Magendarm, das Diaphragma und den hinteren Theil des Fusses versorgen, sind in ihrem Ursprung sehr inconstant. Oft entspringen die drei ersteren Arterien aus einem gemeinsamen starken Stamm, während in anderen Fällen für die rechte Seite und das Athemloch ein eigener Gefässstamm in gleicher Höhe mit der Magendarmarterie abzweigt. Diese gibt, ehe sie an den Magen herantritt, an die linke Körperwandung eine Arterie ab, die mit einem Nerven in die Muskulatur eindringt. Von dieser zweigen erst die Gefässe für die linke Seitenwand, für den Musculus columellaris, sowie die Ernährungsgefässe für die Lunge (Helix) ab. Ferner entspringt aus der Aorta eine Arterie, die zwischen den Retractormuskeln durchtritt, und den hinteren Theil des Fusses und des Mantelrandes, sowie zum Theil auch das Diaphragma versorgt. Gleich nach ihrem Ursprung gibt sie die Arterie für das Athemloch und die rechtsseitige Körperwandung und die Magendarmarterie ab.

wnload from The Biodiversity Heritage Library http://www.biodiversitylibrary.org/; www.biologiezentru

Letztere gabelt sich bald in zwei Äste, welche im Parenchym der Speicheldrüsen verlaufen und zahlreiche Arterien zu diesen und dem Magen abgeben. In directer Fortsetzung verlaufen sie mit den Ausführungsgängen der Speicheldrüsen bis zur hinteren Wand der Buccalmasse, wo sie sich in zahlreiche Zweige auflösen, indem sie je einen zu beiden Seiten des Ösophagus nach rückwärts abgeben, dann zum Schlunddach und der in demselben gelegenen Speicheldrüse, ferner zu den Seitenwänden und zur Rückseite des Schlundkopfes, endlich eine sehr feine Arterie für die Commissura cerebrobuccalis (Helix). Bei Zonites entspringt aus der Aorta ein mächtiges Gefäss, das sich in dem rinnenartigen Einschnitt des Retractor pedis nach rückwärts wendet und rechts und links Äste abgibt, die in den hinteren Theil des Fusses eindringen. Dieses Gefäss gibt eine Arterie für das Athemloch und zwei oder eine sich erst später gabelnde Arterie für die Speicheldrüsen. Äste der letzteren gehen zum Ösophagus, zu den Ausführungsgängen der Speicheldrüsen, dem Schlund etc. Eine selbständige Arterie für die linke Körperwand fehlt beim Zonites und wird von den später zu besprechenden, aus der Art. recurrens hervorgehenden Seitenarterien ersetzt. Bei Limax treten immer mehrere Gefässe an die Unterseite des Magens und der Speicheldrüsen.

In ihrem weiteren Verlaufe tritt die Aorta durch den Ganglienring, welcher vom G. pedale und G. viscerale gebildet wird, um sich gleich nach dem Austritt in mehrere Arterien zu spalten, von denen die unpaaren medianen, die Art. pedalis s. recurrens und die A. buccalis die mächtigsten sind.

2. Die Arteria pedalis s. recurrens, der stärkere der beiden Stämme, wendet sich nach der Abzweigung in der Mediane des Fusses nach abwärts und rückwärts. Bei Limax gabelt sie sich in zwei Äste, die zu beiden Seiten der Fussdrüse verlaufen. Bei Helix und Zonites hingegen verläuft sie ungetheilt eine Strecke weit oberhalb der Fussdrüse. Sie gibt in die Muskulatur und zum Retractor des Fusses zahlreiche Zweige ab.

3. Die Arteria buccalis wendet sich frei in der Leibeshöhle nach vorne und aufwärts zur Unterseite der Buccalmasse, wo sie dieselbe median an der Insertionsstelle des Retractor buccalis erreicht; hier gabelt sie sich in zwei gleich starke

wnload from The Biodiversity Heritage Library http://www.biodiversitylibrary.org/; www.biologiezentru

Aste, welche sich an der Innenseite der Unterlippen in ein feines Netzwerk auflösen. Nach rückwärts gibt sie noch eine kleine Arterie an die Unterseite der Zungenpapille.

Die paarigen Arterien verlaufen zumeist gemeinsam mit den Nervenstämmen des Pedalganglions. Sie entspringen mit Ausnahme der beiden Cerebralarterien an der Unterseite des Ganglienringes nahe neben einander.

1. Die Arteria cerebralis sinistra entspringt knapp an der Abzweigungsstelle der Art. recurrens, die Art. cerebr. dextra aus dem Winkel zwischen Art. buccalis und recurrens. Die beiden Arterien verlaufen an der vorderen Seite der Comiss. cerebropedalis, mit welcher sie bindegewebig verbunden sind und spalten sich, sobald sie das Cerebralganglion erreicht haben, in mehrere Äste:

a. Ein feiner, nach rückwärts verlaufender Ast, der mit der Visceralcommissur verläuft und sich auf dem Visceralganglion baumartig verzweigt.

b. Die Arteria tentaculi majoris, welche sich wieder in drei Äste spaltet: der eine geht mit dem Tentakelnerven zum Tentakelknopf und zum Auge, der zweite sendet Zweige zur Basis des Tentakels, die sich netzförmig ausbreiten und kleine Gefässe für die Oberlippe und die Innenseite des Tentakels abgeben. Der dritte und stärkste Ast endlich, die Fortsetzung der Art. cerebralis, ist die Art. penis. Sie verläuft an der inneren Seite der Ruthe und sendet zahlreiche Gefässe zum Vas deferens; nach aufwärts gibt sie die Gefässe für das Flagellum und den Retractor penis ab (Helix). Limax und Zonites erhalten die Gefässe für den Penis direct aus der Art. recurrens.

c. Die Arteria tentaculi minoris, welche mit dem Nerven des kleinen Tentakels verläuft und sich mit ihm gabelt, um eine Arterie zum Mundlappen abzugeben;

d. endlich versorgen feine Gefässe die Ober- und Unterseite des Cerebralganglions.[1]

[1] Die Gefässe sind auf die gangliöse Rindenschichte beschränkt, wo sie in den bindegewebigen Scheiden verlaufen; die Punktsubstanz ist daher frei von Blutbahnen. Es erinnert dies an das Verhalten der Gefässe in den Ganglien der Anneliden (Leydig).

wnload from The Biodiversity Heritage Library http://www.biodiversitylibrary.org/; www.biologiezentru

2. Ein Ast nach vorne, der bald in den Fuss eintritt und in der Muskulatur desselben verschwindet, ohne sich oberflächlich zu verästeln (Helix).

3. Bei Limax und Zonites ein Ast für den Penis; er verästelt sich dendritisch auf der Oberfläche desselben und gibt auch ein Zweigchen zur Körperwand nach vorne ab. Die Penisarterie von Limax verläuft längs des Vas deferens und gibt zahlreiche Arterien, welche quer durch das Mesenterium verlaufen zum Penis. Der entsprechende linksseitige Gefässstamm ist verkümmert und tritt in die Muskulatur der Seitenwand.

4. Eine Arterie, die sich in dem Winkel zwischen Vagina und Penis in zwei Äste gabelt. Der vordere versorgt nur die Körperwand, der hintere dagegen bei Limax und Zonites die Vaginalportion, das Vas deferens, die Bursa copulatrix, sowie den unteren Theil des Uterus.

5. Endlich eine Arterie, welche die hinteren Partien der Seitenwandungen versorgt, an deren Oberfläche sie sich dendritisch ramificiren.

Endlich verlaufen mit den aus dem unteren Schlundganglien austretenden Nerven Ernährungsgefässe, die sich auf ihrer Oberfläche in ein weitmaschiges Geflecht auflösen und ebenfalls direct oder indirect ihren Ursprung aus der Art. recurrens nehmen.

II. Die Ramification der Arteria posterior.

Dort, wo bei Helix die Aorta den Darm umgreift, um sich nach vorne zu wenden, zweigt die Arteria posterior ab, um die Hauptmasse der in der Spirale gelegenen Organe mit Gefässen zu versorgen. Anfangs läuft sie an dem unteren Rande des vorderen Leberlappens und begleitet zugleich auch das aus dem Blindsack tretende Darmstück. Sie gibt an die obere Wand des Pericardiums und zu den benachbarten Partien des Lungendaches eine sich vielfach verzweigende Arterie ab. Zwei oder drei weitere stärkere Äste wenden sich zur Oberfläche des Leberlappens, die nicht allein Zweige in das Parenchym der Leber, sondern auch zum Mantelüberzug schicken. Das Hauptgefäss wendet sich dann am unteren Rande des angrenzenden Leberlappens zum Blindsack des Darmes, wo es in die Leber eintritt.

wnload from The Biodiversity Heritage Library http://www.biodiversitylibrary.org/; www.biologiezentru

Zuvor gibt es aber noch ein starkes Gefäss zur Oberfläche der Leber und der in ihr eingebetteten Darmschlinge ab. Innerhalb der Leber entsendet die Arteria posterior Zweige zum Mantelüberzug und zum Blindsack; ein starkes Gefäss wendet sich nach vorne, um ein zierliches Geflecht auf der Oberfläche des austretenden Dünndarms bis zu seiner Krümmung nach rückwärts zu bilden. Ein zweites starkes Gefäss geht an die Zwitterdrüse, wo es längs des Ausführungsganges verläuft und zahlreiche Zweige zu den Drüsenläppchen sendet. Aus dieser Darstellung der Gefässramification geht hervor, dass von dem in der Leber eingebetteten Organen nur der Uterus und die Eiweissdrüse, sowie jener Abschnitt des Darmes, welcher zwischen Blindsack und Magen liegt, von der Arteria posterior nicht versorgt werden. Sie empfangen mit dem Mastdarm, der Niere, der hinteren Lungenwand und dem Receptaculum seminis ihre Gefässe aus der Arteria uterina. Limax macht insofern eine Ausnahme, als der ganze in der Leber eingebettete Darm seine Gefässe aus der Art. posterior erhält. Die Art. posterior entspringt auch hier fast zugleich mit der Aorta aus dem Herzen und verläuft dann zwischen der Dünndarmschlinge in gerader Richtung nach rückwärts. Das Rectum erhält einen Seitenzweig von der Arterie, die zum Athemloch geht.

B. Venöses Gefässsystem.

Die Ausbreitung und Verzweigung der in der Muskulatur des Fusses und der Körperwandung gelegenen Venen von gefässartigem Charakter ist durch Injection schwer darstellbar, weil die Injectionsmasse gleich in die umliegenden Bluträume dringt und den Verlauf der Hauptstämme verdeckt; am leichtesten gelingt es noch bei den Nacktschnecken, wo die grossen Venen an der inneren Körperwandung sehr nahe an der Oberfläche verlaufen und durch Einpinseln von Quecksilber zur Ansicht gebracht werden können. Bei Limax liegt jederseits in der Körperwandung eine grosse Vene. Sie beide sind dazu bestimmt, das Blut aus den hinteren Körpertheilen und von den Eingeweiden der Lunge zuzuführen und entsprechen demnach der rechten und linken Randvene bei Helix und Zonites. Sie beginnen am Schwanztheil mit einer baumartigen Verästelung; durch Aufnahme von Venen-

wnload from the Biodiversity Heritage Library http://www.biodiversitylibrary.org/; www.biologiezentru

stämmen aus dem Fusse und den Eingeweiden nehmen sie immer an Mächtigkeit zu. Ihnen entsprechen im vorderen Körpertheil ebenfalls zwei seitliche Hauptvenen, welche das Blut aus dem vorderen Theil der Leibeshöhle und des Fusses aufnehmen; hiezu kommen noch paarige Venenstämme im Nacken. Alle diese Venen führen das venöse Blut in eine Kranzvene — Circulus venosus — welche am Rande des Lungensackes verläuft. Auch im Fusse verlaufen zu beiden Seiten oder unterhalb der Fussdrüse grosse Venen, welche das Blut aus den Schwellgefässen aufnehmen und theils in die Leibeshöhle (Helix), theils in die Randvenen führen. Endlich wären noch zahlreiche unbedeutende Venen zu erwähnen, welche überall die Hautdecke der Länge nach durchziehen und auf Querschnitten leicht zur Ansicht kommen.

Bei Helix ist die bilaterale Anlage des Venensystems durch die spiralige Aufrollung des Eingeweideknäuels gestört, doch lassen sich auch hier noch die entsprechenden Hauptvenen erkennen. Die rechte Seitenvene ist stärker entwickelt als die linke, welche nur auf einen kurzen Stamm reducirt ist. Erstere verläuft am inneren Rande der Spirale; ihre Wurzeln liegen im Apex. Zahlreiche Seitenzweige entspringen auf der Oberfläche der Leber und führen ihr Blut aus den Eingeweiden zu. Sie tritt direct als rechte Lungenvene in die Lungenkammer, wobei sie ihren Weg am oberen und äusseren Rand des Rectums nimmt. Vor ihrem Eintritt nimmt sie noch das Blut aus dem hinter der Niere gelegenen Blutraume und eines unterhalb des Rectums verlaufenden Venenstammes (Taf. II, Fig. 2 *r*) auf. Dieser letztere beginnt mit starken Wurzeln in der Nähe des Athemloches und nimmt zahlreiche Zweige vom Rectum und aus dem unter demselben gelegenen Wandtheil der Spirale auf. Die linke Randvene beginnt mit einem kurzen Stamm von dem Blutraum, welcher an dem linken und hinteren Lungenrand in der Leber liegt; sie nimmt hauptsächlich das Blut aus den unteren und vorderen Eingeweidepartien der Spirale auf und verläuft dann als linke Lungenvene längs des Mantelsaumes, aus dessen Schwellnetzen sie zahlreiche kleine Venen empfängt und tritt dann in der Nähe des Athemloches mit der rechten Lungenvene in Verbindung. Sowohl durch die rechte als linke Lungenvene wird das Blut aus der Körperhöhle und dem Fusse der Lunge zugeführt.

wnload from The Biodiversity Heritage Library http://www.biodiversitylibrary.org/; www.biologiezentru

Neben den im Vorhergehenden besprochenen venösen Bahnen mit einem ausgesprochenen gefässartigen Charakter muss noch auf die Bluträume in der Körperhöhle hingewiesen werden, die, wie wir gleich sehen werden, ja ebenfalls einen Theil der rückführenden Blutbahnen ausmachen. Diese Bluträume — ich nenne sie absichtlich weder Lakunen noch Sinusse, um einem sicheren Missverständniss zu entgehen — werden von den Gegnern eines unvollkommenen Circulationsapparates bei den Mollusken entweder geleugnet und an ihrer Stelle Venen beschrieben oder als zum Kreislauf nicht gehörig und ausserhalb desselben liegend, angesehen. Sie existiren jedoch zweifellos und vertreten die Stelle von Venen, der in der Leibeshöhle freiliegenden Organe, zum Theil wohl auch der Chylusgefässe. Ich betone ausdrücklich den venösen Charakter dieser Räume, weil aus der Darstellung einiger Autoren hervorgeht, dass sie auch die Stelle eines Capillarsystems vertreten, mit anderen Worten, ein solches bei unseren Thieren überhaupt fehlt. So hat v. Siebold die arteriellen Blutbahnen bei Arion untersucht, jedoch ohne sie vorher zu injiciren.[1] Bekanntlich ist in den Bindesubstanzzellen um den Darmgefässen dieser Nacktschnecke in reichlicher Menge kohlensaurer Kalk abgelagert. Das hierdurch bedingte kreidige Aussehen der Gefässwandungen erlaubt auch ohne Zuhilfenahme einer Injection die grösseren Arterien zu verfolgen, aber auch nur diese, denn in den Wandungen der Capillaren hört die Kalkablagerung auf. Dies ist der Grund, weshalb v. Siebold und andere Forscher zur Ansicht kamen, dass Capillaren fehlen müssen.

Wedl,[2] indem er die Resultate der Milne Edwards'schen Untersuchungsmethoden bespricht, stellt die Existenz der genannten Räume in Abrede, gibt aber keinen Aufschluss über die Venen der im Leibesraum freiliegenden Organe. Auch ist es ihm nicht gelungen, von venöser Seite die Darmgefässe zu injiciren.

---

[1] v. Siebold. Lehrbuch der vergl. Anat. der wirbellosen Thiere. Berlin 1846, p. 330. Anm. 4.

[2] Wedl. Über Capillargefässsysteme von Gastropoden. Sitzungsber. d. k. Akad. d. Wiss. in Wien, 1868, Bd. LVIII. III. Separatabdr. p. 4.

wnload from the Biodiversity Heritage Library http://www.biodiversitylibrary.org/; www.biologiezentru

Zu vielfach unrichtigen Annahmen gab auch Veranlassung die von Erdl [1] gegebene Abbildung des Gefässsystemes von Helix algira, die auch in Carus' Erläuterungstafeln übergegangen ist. Es liegt mir die Originalabbildung, ein sehr dürftiger Steindruck, vor. Aus derselben entnehme ich, dass sämmtliche Gefässnetze, welche Erdl auf der Oberfläche der einzelnen Organe gezeichnet, arteriell sind. v. Siebold und Milne-Edwards sind daher in der Beurtheilung dieser Zeichnung vollkommen im Rechte. Robertson, [2] der sich in jüngster Zeit mit dem Gefässsystem von Helix pomatia beschäftigte, plaidirt für ein vollkommenes Gefässsystem und meint auf Erdl's Abbildung auch Venen zu sehen. Ich kann mir auch keine Vorstellung davon machen, wie sich Robertson das Venensystem denkt. Er injicirte wie Milne Edwards unter anderem auch vom Tentakel und sagt: „Injection performed in this way fills first large spaces in the body, then the venous capillaries of the viscera and lastly the pulmonary capillaries, befor it reaches the heart; and a good deal of pressure is required to get it thus far." Robertson hat also bestimmt die Bluträume in der Leibeshöhle gesehen, scheint aber anzunehmen, dass das Blut der Eingeweide sich in oberflächlichen Venen sammle und diese erst in die Bluträume münden. Seine Abbildung, wenn ich nicht irre, eine Photolithographie, ist so undeutlich ausgefallen, dass man nicht im Stande ist, die einzelnen Organe genau zu unterscheiden, geschweige denn die Gefässramificationen zu erkennen. Über den Zusammenhang der Capillaren mit den Bluträumen gibt er keinen Aufschluss.

Ähnlich wie Robertson kannten auch schon andere ältere Forscher diese Bluträume. Cuvier, Duvernoy und Pouchet sahen sie, behaupteten aber dennoch ein vollkommenes Gefässsystem, indem sie diesen Räumen eine andere physiologische Bedeutung beimassen. Cuvier [3] und Duvernoy [4] hielten die Öffnungen in

[1] Erdl. Dissertatio inauguralis de Helicis algirae vasis sanguiferis. Monachii 1880. Taf. I, Fig. 1.

[2] Robertson. On the Organs of Circulation of the Roman Snail (Helix Pomatia). The Ann. and Mag. of nat. Hist. 3 ser. 19. 1867, p. 1.

[3] Cuvier. Mém. pour servire à l'hist. et l'anat. des Mollusques. Paris 1817 und Ann. du Muséum T. II.

[4] Duvernoy. Additions aux Leçons d'Anat. comp. de Cuvier, Paris 1839, T. VI. p. 538.

wnload from The Biodiversity Heritage Library http://www.biodiversitylibrary.org/; www.biologiezentru

den Venenwandungen von Aplysia für absorbirende Öffnungen, die dazu bestimmt seien, die in die Abdominalhöhle aus dem Darm ausgeschiedene Nährflüssigkeit aufzunehmen. Pouchet meint wiederum: „Die Physiologie der rothen nackten Schnecken bietet eine äusserst merkwürdige und meines Wissens bis jetzt noch nicht hervorgehobene Eigenthümlichkeit dar. Das Blut wird, nachdem es die Haargefässe, in welchen die Arterien ausgehen, durchlaufen hat, wenigstens grossentheils durch dieselben ausgehaucht, so dass es sich in die Eingeweidehöhle ergiesst; hierauf aber durch die Enden der Venen absorbirt und in das Gefässsystem zurückgeleitet“[1]. Die Unrichtigkeit dieser Annahme lässt sich leicht durch Injection von den grossen Venen aus mit körnigen Injectionsmassen darthun. Diese dringen vor den Augen des Injectors in die Abdominalhöhle, was doch nicht möglich wäre, wenn eine Aufsaugung stattfände. Andere Bedenken, die sich noch vom physiologischen Standpunkte dagegen vorbringen liessen, will ich gar nicht erwähnen[2].

Die Leibeshöhle bildet jedoch keinen einheitlichen, für sämmtliche in ihr gelegenen Organe gemeinsamen Blutraum, sondern zerfällt durch bindegewebige Membranen in grössere und kleinere Räume, welche durch Öffnungen in ihren Wandungen untereinander communiciren. Ein solcher Blutraum befindet sich im Kopftheil, indem eine Bindegewebslamelle vom vorderen Rand des Hirnganglions nach vorn und aufwärts zum Nacken zieht. Ebenso umhüllt die fingerförmigen Schleimdrüsen mit dem Pfeilsack eine Membran, so dass diese gleichsam in einem Sacke liegen. Auch der Uterus wird von einer bindegewebigen Hülle eingeschlossen; sie liegt hier aber so eng an, dass sie nicht mehr isolirt werden kann. Endlich finden sich zahlreiche kleinere Blut-

---

[1] Pouchet. Rech. sur les Moll., Rouen 1842, p. 13 und Froriep N. Not. p. 262, Bd. XXXIV. Nr. 743.

[2] Die Abhandlung H. Lawson's: On the general anatomy, histology and physiology of *Limax maximus* (Moquin Tandon in: Quart. Journ. of mikr. sc. London 1863. Vol III. p. 10—37, lasse ich hier wie überall unberücksichtigt. Ohne an die Widerlegung der zahlreichen Irrthümer zu denken, weil sie ja längst Bekanntes betreffen, sei hier nur der Vermuthung Raum gegeben, dass Hr. Lawson nach den von ihm angegebenen anatomischen Verhältnissen *Limax maximus*, Moq. Tand., gar nicht untersucht haben kann.

wnload from the Biodiversity Heritage Library http://www.biodiversitylibrary.org/; www.biologiezentru

räume an der Körperwand, wo sie taschenartig in die Abdominalhöhle vorspringende Behälter bilden. Am schönsten gelangen sie auf Querschnitten durch gefrorene, im Wasser erstickte Schnecken zur Ansicht. Ich habe schon erwähnt, dass alle diese Bluträume in ihren Wandungen Öffnungen haben. Die Communication der Räume untereinander scheint jedoch keine allgemeine zu sein, weil man beim vorsichtigen Öffnen asphyctischer Thiere einzelne derselben anschneiden kann, ohne dass die benachbarten Räume collabiren würden.

Die Bluträume im hinteren Eingeweideknäuel befinden sich überall zwischen den einzelnen Organen; grössere dieser Räume liegen an der Ursprungsstelle der Lungenvenen am hinteren Nierenrand, ferner längs des Dünndarmes. Von einigen Forschern wird auch ein Pericardialsinus angegeben; doch ein solcher ist nicht vorhanden. Injectionen liefern davon einen sichereren Beweis, als die Versuche, welche Nüsslin[1] noch überdies anstellte, indem er das Pericard durch einen kleinen Einschnitt öffnete und mit einem Stückchen Fliesspapier, dann wieder mittelst einer Spritze die Flüssigkeit aus demselben aufsog und fand, dass durch Druck etc. die Menge derselben nicht zunehme, also eine Communication mit Blutgefässen ausgeschlossen sei. Dieses Resultat ist jedenfalls sehr merkwürdig, wenn man bedenkt, dass ein ungemein dichtes Gefässnetz die Wand des Pericardiums durchzieht und die geringste Verletzung derselben eine copiose Blutung nach sich zieht.

Wenn so die perivisceralen Räume als venöse Bluträume und als Ersatz für fehlende Venen der einzelnen in der Abdominalhöhle gelegenen Organe nicht angezweifelt werden können, so drängt sich gleich eine andere Frage auf, nämlich wie die Arterien dieser Organe endigen mögen. Es liegt uns darüber eine Arbeit von Jourdain vor, in welcher gezeigt wird, dass die Arterien, nachdem sie sich vielfach verästelt, auf der Oberfläche der Organe mit trichterförmigen Öffnungen in die umliegenden Bluträume münden[2]. Ich habe schon bei der Besprechung der

---

[1] Nüsslin. Beiträge zur Anat. und Phys. der Pulmonaten. Habilitationsschr. Tübingen 1879. p. 12.

[2] Jourdain, l. c. p. 186.

wnload from The Biodiversity Heritage Library http://www.biodiversitylibrary.org/; www.biologiezentru

Darmgefässe darauf hingewiesen, dass Jourdain's Angaben insoweit unrichtig sind, als die Arterien früher in die Übergangsgefässe der Darmwand und diese erst durch venöse Ostien in die Leibeshöhle münden. Was ich damals für den Darm nachgewiesen, gilt auch für die übrigen Organe. Es gibt kein Organ, in dem die Übergangsgefässe, welche überall die Stelle von Venenwurzeln und Lymphbahnen vertreten, fehlen würden.

Es erübrigt noch den Zusammenhang der gefässartigen Venenstämme mit den eben besprochenen venösen Sammelräumen klarzustellen. Delle Chiaje hat eine Abbildung von den venösen und arteriellen Gefässen des Limax gegeben, die jedoch auf grosse Genauigkeit keinen Anspruch machen kann. Auf seiner Zeichnung finden sich in den Wandungen der Seitenvenen kleine Öffnungen, welche dazu bestimmt sein sollen, das Blut aus der Leibeshöhle aufzunehmen. Dieser Irrthum wurde auch von späteren Beobachtern nicht richtig gestellt und so findet er sich noch bis heute in den meisten Handbüchern. Die besagten Öffnungen in der Venenwand finden sich thatsächlich, wenn man nach Entfernung des Eingeweideknäuels die Innenseite der Körperwandung mit der Loupe untersucht; ihre Existenz kann noch überdies durch Einstreichen von Quecksilber mittelst eines Pinsels dargethan werden. Diese Öffnungen sind jedoch künstlich geschaffen worden, indem beim Herausnehmen der Eingeweide sämmtliche kurze Venenstämme abgerissen wurden. Dass diese Behauptung richtig ist, lässt sich leicht durch folgenden Versuch beweisen. Öffnet man durch einen Sagittalschnitt vorsichtig die Abdominalhöhle, so bemerkt man, dass sämmtliche Eingeweide von einer dünnen Membran umhüllt werden. Durch sie schimmert das Blut bläulich hindurch und ist sie nirgends verletzt worden, so wird es kaum merklich aus den zahlreichen kleinen Bluträumen zwischen den Eingeweiden abfliessen. Hebt man nun den Eingeweideknäuel vorsichtig auf der einen Seite in die Höhe, so wird man bemerken, dass eine Adhäsion nach der andern reisst und aus den Rissen Blut hervorquillt. Noch überzeugender sind Injectionen von einer Randvene aus. Die farbige Flüssigkeit dringt vor den Augen des Beobachters durch die zahlreichen kurzen Venenstämme in die Bluträume zwischen den Eingeweiden, ohne in die Körperhöhle überzutreten. Wir sehen also, dass sich die

wnload from the Biodiversity Heritage Library http://www.biodiversitylibrary.org/; www.biologiezentru

bindegewebige Hülle des Eingeweideknäuels direct in die Wandungen der Venen fortsetzt, welche beiderseits in die grossen Venen führen. Auf der Oberfläche der Spirale von Zonites und Helix verlaufen dieselben kurzen Venenstämme, welche das Blut in die rechte Randvene führen; es ist hier nur der Unterschied, dass die Hüllmembran des Eingeweideknäuels innig mit dem Mantelüberzug verwachsen ist. Zwischen den Eingeweiden selbst spannen sich durchbrochene Membranen aus, die uns das Verständniss des Baues der Schwellgewebe bei einiger Überlegung wesentlich erleichtern. Etwas anders gestalten sich die Verhältnisse im vorderen Leibesraum. Dort wird das Blut durch sehr feine Öffnungen in der Wandung jener Bluträume, welche an der inneren Körperfläche sich ausbreiten, aufgenommen. Erst aus diesen beziehen die vorderen Seitenvenen das Blut. Bei Helix steht der um den Magen gelegene Blutraum in directem Zusammenhange mit den Bluträumen hinter der Niere.

Um sich den Zusammenhang der grossen Venen im Fusse mit den Schwellgefässen klar zu machen, ist es nothwendig Schnitte durch den ganzen Fuss eines injicirten Thieres zu machen. Man sieht dann sehr deutlich, wie sich in der Umgebung der Hauptstämme die Übergangsgefässe allmählich zu grossen Stämmchen vereinigen. Hat man überdies durch Längsschnitte einen grossen Venenstamm aufgeschnitten, so erkennt man leicht die zahlreichen Mündungsstellen der Seitenäste. Hier kann man sich auch von der Continuität der Wandungen der Schwellgefässe und der grossen Venenstämme überzeugen.

C. Capillarsystem.

Die Untersuchungen Milne Edwards' veranlassten viele Forscher die alte Annahme eines vollkommenen Gefässsystems bei den Mollusken aufzugeben. Dabei verfielen sie jedoch meist in das entgegengesetzte Extrem und leugneten Capillaren überhaupt. Es sollten zwar Venen und Arterien vorhanden sein, aber nirgends gingen diese in Capillarsysteme über. Den Bluträumen in der Leibeshöhle wird damit neben der ihnen zukommenden Bedeutung als Sammelräume für das rückfliessende Blut auch indirect die eines Capillarsystems

wnload from The Biodiversity Heritage Library http://www.biodiversitylibrary.org/; www.biologiezentru

beigemessen.[1] Das Auftreten eines reichen Capillarnetzes in allen Organen, welche in diesen Bluträumen liegen, widerlegt jedoch eine solche Annahme, wenigstens für die hier besprochenen Stylommatophoren. Wo immer man die Arterien dieser Organe bis in ihre letzten Verzweigungen verfolgt, findet man, dass sie sich in Capillaren auflösen. Capillaren benachbarter Arterienäste treten untereinander durch seitliche Äste in mehrfache Verbindung, so dass ein in den einzelnen Organen verschieden gestaltetes Netz entsteht. Die Arterien enden also, wenn ich so sagen darf, in ein capillares Terminalnetz. Erst dieses steht durch seitliche Ästchen mit den Bluträumen oder den Übergangsgefässen in Verbindung. Die lehrreichsten Präparate in dieser Beziehung liefert der Limax-Darm.

Es ist aber noch die wichtige Frage zu beantworten, ob denn auch diese feinsten Arterien den Namen „Capillaren" verdienen. Vergleicht man die Capillaren eines warmblütigen Thieres mit den hier besprochenen Gefässen, so fällt freilich der nicht unbedeutende Unterschied in der mittleren Weite auf, jedoch mit den Capillaren hämatokryer Thiere können sie einen Vergleich ganz wohl aushalten. Zudem muss ich bemerken, dass Haargefässe, welche nur eine Reihe Blutkörperchen zu fassen vermögen, gar nicht selten sind. Wie bei den Wirbelthieren, so ist auch hier das Caliber derselben in den einzelnen Organen ein verschiedenes. Die feinsten Capillaren, welche ich beobachtete, finden sich in der Bindegewebsmembran, welche bei Helix vom Hirnganglion zur Rückenwand führt und für diese Zweige der Tentakelarterie enthält. Sie besitzen einen Durchmesser von 6 μ. Die Wandung derselben zeigt noch eine deutlich doppelte Contour, und an der Aussenseite liegen ovale Kerne an; solche Capillaren unterscheiden sich in Nichts von denen der warmblütigen Thiere. Nach Injection von salpetersaurem Silberammonium kann eine Endothelzeichnung noch bei einem Durchmesser von 0·05 Mm. dargestellt werden. (Taf. I, Fig. 8.) Dass diese feinsten Gefässe auch physiologisch die Bedeutung von Capillaren besitzen, muss

[1] Ce système lacunaire, qui correspond au réseau capillaire des animaux supérieurs, comprend la cavité générale, le sinus péricardique, une lacune du rein et le canal creusé dans le pied. Sicard, l. c. p. 59.

wnload from The Biodiversity Heritage Library http://www.biodiversitylibrary.org/; www.biologiezentru

daraus geschlossen werden, dass sie selbst in jenen Organen, welche in den Bluträumen der Abdominalhöhle gleichsam aufgeschwemmt sind, zierliche Netze bilden. Mir wäre es im anderen Fall nicht klar, warum z. B. die Nerven, die aus den Ganglien des unteren Schlundknotens entspringen und im Blute so zu sagen gebadet sind, noch Ernährungsgefässe benöthigen würden, wenn den perivisceralen Bluträumen auch die Function eines Capillarsystems zukäme. Aus dem Gesagten geht hervor, dass im Körper der Landpulmonaten mit Ausnahme weniger Organe die Arterien überall in Capillaren übergehen, die sich untereinander zu Netzen von verschiedener Gestalt vereinigen. So finden sich an der Sohle, im Darme u. s. w. Netze mit mehr oder minder regelmässigen polygonalen Maschen; in der Muskulatur sind diese sehr gestreckt, in den drüsigen Organen bestehen sie aus wellig hin- und hergebogenen Haargefässen u. dgl. Es wäre hier am Platze, die Capillarsysteme der einzelnen Organe zu besprechen; ich kann dies jedoch unterlassen, weil wir über diesen Gegenstand eine sehr schöne Arbeit von Prof. Wedl besitzen, und soweit sich diese mit der Anordnung der Capillaren in den verschiedenen Körpertheilen beschäftigt, stimmen die Untersuchungen Wedl's mit den meinigen vollkommen überein.[1]

Die Übergangsgefässe. Mit dieser Bezeichnung meine ich jene weit verzweigten, vielfach untereinander communicirenden Bluträume, deren Wandungen einer Selbständigkeit und Unabhängigkeit von den übrigen Organgeweben entbehren und nur aus nackter Bindesubstanz mit eingestreuten Kernen bestehen. Sie erfahren in den verschiedenen Organen eine differente Ausbildung. Während sie im Mantelsaum und im Fusse durch ihre enorme Erweiterungsfähigkeit den Charakter eines Schwellnetzes annehmen, stellen sie in der Lunge, den Lamellen der Niere etc. ein sehr engmaschiges Netz von minimaler Erweiterungsfähigkeit dar. Leydig gibt den Zusammenhang der Capillaren mit den Übergangsgefässen in der Weise an, dass in den Wandungen der ersteren Öffnungen auftreten, die immer häufiger werden, so dass zuletzt von der Capillarwand nur ein Gerüst von

[1] Wedl. Über Capillargefässsysteme von Gastropoden. Sitzber. d. k. Akad. d. Wiss. in Wien, 1868, Bd. LVIII. II. Abth. Separatabdr. Mit 2 Taf.

wnload from The Biodiversity Heritage Library http://www.biodiversitylibrary.org/; www.biologiezentru

Strängen übrig bleibt, welche in die umliegende Bindesubstanz übergehen.[1] Ein derartiger Zusammenhang scheint aber nur in den Schwellnetzen stattzufinden, während in der Darmwand u. a. O. der Übergang in der schon besprochenen Weise vor sich geht.

Die Wandungen dieser Übergangsgefässe bestehen wie die der grossen Bluträume aus structurloser Bindesubstanz, die nur bei starker Vergrösserung eine feine Strichelung erkennen lässt. An versilberten Membranen aus der Leibeshöhle tritt diese schärfer hervor und spiegelt dann oft ein Endothel vor, das aber bestimmt fehlt. Diese Membranen werden von Muskelbündeln nach verschiedenen Richtungen durchzogen und besitzen kleine Öffnungen, welche eine Communication benachbarter Bluträume ermöglichen. Vergrössern sich diese Öffnungen bedeutend und vermehren sich auch die Muskelbündel, dann entstehen jene Membranen, welche sich zwischen den Eingeweiden z. B. von Limax ausspannen. Sie sind eigentlich ein Geflecht von Muskelbündeln, die nach verschiedenen Richtungen verlaufen und von jener Bindesubstanz überzogen sind. Denkt man sich die Muskelzüge an Zahl und Masse vermehrt, so dass die Bindesubstanz nur mehr als eine Auskleidung der engen, vielfach untereinander communicirenden Räume in der Muskulatur erscheint, dann erhält man eine annähernde Vorstellung von dem Schwellgewebe des Fusses etc. Leydig hat schon lange die Wandungen der hier in Rede stehenden Bluträume als structurlose Bindesubstanz bezeichnet. Er spricht daher auch nicht von Lakunen, sondern von Bluträumen. Er sagt: „Histologisch verhalten sich diese Gefässe (Venen) nicht anders, wie die Bluträume im Schwammgewebe; sie sind begrenzt von einer homogenen Bindesubstanz oder einem Cuticulargewebe, hinter welchem die Kerne liegen; und auf gleiche Weise geschieht die Abgrenzung der Lederhaut im Ganzen gegen die Leibeshöhle hin“[2]. Der Auffassung Leydig's, wonach die Begrenzung der Bluträume ein Cuticulargebilde ist, stimme ich vollkommen bei. Die hinter der homogenen Bindesubstanz gelegenen Zellreste stehen in nächster Beziehung zu den grossen Bindesubstanzzellen. Wo letztere in grosser Menge

[1] Leydig. Die Hautdecke u. Schale d. Gastrop. l. c. p. 217. 3.
[2] Leydig. ibid. l. c. p. 219.

wnload from The Biodiversity Heritage Library http://www.biodiversitylibrary.org/; www.biologiezentru

auftreten, erhält die Wandung der Bluträume eine grössere Selbständigkeit und stellt einen weit verzweigten Gefässschlauch dar, dessen Wandungen die Bindesubstanzzellen gleichsam als Adventitia aufliegen. Dadurch wird aber eine Übereinstimmung mit dem gleichartigen Gefässsystem der Acephalen erreicht, wie dies Flemming beschrieben hat. Die Arbeit Flemming's hat bekanntlich zu einer Streitfrage über die Bindesubstanz der Acephalen zwischen ihm und Kollmann Anlass gegeben.

Letzterer erklärt den vielfach verästelten Gefässschlauch als solide Gallertbalken und die Schleimzellen Flemmings als die eigentlichen Lakunen, ihre Kerne durch Blutkörperchen vorgetäuscht. Ich muss auf eine eingehende Erörterung der Ansicht Kollmann's, dem sich jüngst auch H. Griesbach angeschlossen,[1] einstweilen verzichten. Wenn ich aber die Bilder, welche Flemming von den venösen Übergangsgefässen der Teichmuschel gibt, mit jenen, welche Flächenschnitte durch den prall injicirten Mantelsaum einer Helix liefern (Taf. II, Fig. 8), vergleiche, so muss ich gestehen, dass ich keinen Augenblick an der Richtigkeit der Flemming'schen Angaben zweifeln kann; denn ich sehe keinen Grund ein, warum die Bindesubstanz der Acephalen sich wesentlich anders als die der Cephalophoren verhalten sollte. Lakunen aber, wie sie Kollmann für die Acephalen als interstitielle Lücken im Gallertgewebe definirt, existiren bei den Landpulmonaten gewiss nicht.

Ich wende mich zur Besprechung der physiologischen Bedeutung der Übergangsgefässe, wobei ich natürlich von ihrer Function als Schwellgewebe in einzelnen Organen absehe. Ihre weite Verbreitung im ganzen Organismus, ihre enge Beziehung zum Organgewebe, welches sie überall durchsetzen und mit Blut durchtränken, lassen wohl keinen Zweifel darüber aufkommen, dass sie zum grossen Theil die Bedeutung des Capillarsystems der Wirbelthiere besitzen, ja in gewissen Organen, wie in der Lunge und Niere, dieses allein zu vertreten bestimmt sind. Gerade in den beiden letzten Organen tritt diese ihre Function schärfer als anderswo hervor, da capillare Terminalnetze in diesen Organen

[1] H. Griesbach, Über das Gefässsystem und die Wasseraufnahme bei den Najaden und Mytiliden. Zeitschr. f. wiss. Zool. 1883. Bd. XXXVIII. p. 1.

wnload from The Biodiversity Heritage Library http://www.biodiversitylibrary.org/; www.biologiezentru

ganz fehlen: Die Vasa afferentia geben nur wenige kurze Aste ab, die gleich in ein gleichförmiges und sehr engmaschiges Netz intermediärer Bahnen übergehen, aus denen sich in gleicher Weise wieder die Vasa efferentia entwickeln. Nirgend ist auch der gefässartige Charakter der Übergangsgefässe schärfer ausgesprochen, als in den beiden eben erwähnten Organen und deshalb sowie mit Rücksicht auf ihre physiologische Function wäre die Bezeichnung „Capillaren" zu rechtfertigen. Es darf endlich nicht übersehen werden, dass den Gastropoden ein Lymphgefässsystem fehlt, dass eine Differenzirung desselben von den hier besprochenen Blutbahnen noch nicht erfolgt ist, diese also physiologisch als ein hämolymphatisches System anzusehen sind, wie denn auch das Blut dieser Thiere, die „Hämolymphe", der Lymphe der Vertebraten nahe steht.

Die Wasseraufnahme. Es ist eine bekannte, vielfach umstrittene Annahme, dass am Fussrande einiger Gastropoden sich Poren befänden, die eine directe Wasseraufnahme in das Blut wahrscheinlich machen. So fand Leydig bei *Cyclas cornea* und später auch bei Helix am Rande des Fusses kleine Öffnungen, durch welche intercellulare Räume, die wahrscheinlich mit den venösen Blutbahnen im Zusammenhange stehen, nach aussen münden. v. Ihering hat sich gegen die Existenz von Hautporen ausgesprochen.[1]

Ich sehe zwischen den Epithelzellen ebenfalls kleine Öffnungen, die sich von den Mündungen der Schleimdrüsen unterscheiden lassen. Ob sie aber nicht doch auch, wie Carrière jüngst gefunden zu haben glaubt,[2] den Halstheil solcher Drüsen aufzunehmen bestimmt sind, will ich mit Bestimmtheit noch nicht entscheiden; dass sie aber Mündungen eines mit dem Gefässsystem im Zusammenhange stehenden Canalsystems seien, muss ich für die hier besprochenen Pulmonaten in Abrede stellen. Ich verhalte mich wenigstens gegen die Annahme von dem Offensein des Ge-

[1] v. Ihering Über die Hautdrüsen und „Hautporen" der Gastropoden. Zool. Anz. Jhrg. I. 1878. p. 274.

[2] Carrière. Die Fussdrüse der Prosobranchier und das Wassergefässsystem der Lamillibranchier und Gastropoden. Arch. f. mikr. Anat. 1882. Bd. XXI. p. 438.

wnload from The Biodiversity Heritage Library http://www.biodiversitylibrary.org/; www.biologiezentru

fässsystems nach aussen, so lange ablehnend, als dies durch Injectionsversuche noch nicht erwiesen ist.

Ich injicirte zum wiederholtenmale mit gelöstem Berlinerblau und steigerte den Injectionsdruck nach und nach, bis der ganze Körper tief schwarzblau und so prall gefüllt war, wie etwa bei einem im Wasser erstickten Thier; doch sah ich niemals irgendwo am Fusse Farbmasse austreten. Aber auch dann, wenn Schnecken in Wasser, in welchem Carmin suspendirt war, gebracht wurden, füllten sich keine Hautcanäle. Ich fand zwar den ganzen Darm mit Carmin gefüllt — ein Beweis, dass auch hier die Hauptmasse des Wassers durch den Mund aufgenommen wurde — aber in anderen Körpertheilen konnte ich nicht die geringste Spur nachweisen.

Ja ich bin noch weiter gegangen und versuchte eine Imprägnation der Haut mit Farbstoffen unter der Luftpumpe; aber auch diese Versuche blieben resultatlos. Ich verwendete zu allen hier erwähnten Versuchen frisch ausgefälltes Carmin; denn nur bei Anwendung feinkörniger, nicht aber tingirender Farbstoffe (etwa Anilinfarben) haben solche Versuche einigen Werth. Wenn sonach eine directe Wasseraufnahme durch Hautporen vorderhand ausgeschlossen werden muss, so kann doch nicht geleugnet werden, dass geringe Quantitäten durch die Imbibition der Haut aufgenommen werden können, da, wie ich zeigen werde, die Gefässwandungen für sehr verdünnte Salzlösungen leicht permeabel sind. Die Hauptmasse des Wassers wird jedoch, wie Gegenbaur zuerst gezeigt, durch den Mund aufgenommen: „Die Wasseraufnahme bei den Helicinen", sagt Gegenbaur, „findet auf eine eigenthümliche Weise statt. Die Thiere nehmen dasselbe (Thau, Regen) stets durch den Mund ein und lassen es dann durch den Darm, vorzüglich die Magenwandung in die Leibeshöhle transsudiren.[1] Diese Angabe bestätigt auch Leydig;[2] von ihrer Richtigkeit kann man sich leicht überzeugen, wenn man Schnecken, die längere Zeit im Trockenen gelegen sind, ein flaches Schälchen mit Wasser vorsetzt. Die Thiere kriechen dann häufig direct auf

[1] Gegenbaur, Grundz. d. vergl. Anat. Leipzig 1859, p. 352, Anm. 3.

[2] Leydig. Zur Anat. u. Physiol. d. Lungenschnecken. Arch. f. mikr. Anat. Bd. I, 1865, p. 61.

wnload from The Biodiversity Heritage Library http://www.biodiversitylibrary.org/; www.biologiezentru

das Schälchen zu und bleiben eine Zeit lang mit der Schnautze unter Wasser: sie trinken. Im Freien während eines Regens oder Thaues nehmen die Thiere wohl das meiste Wasser mit der nassen Nahrung auf und zugleich befinden sie sich in fast absolut feuchter Luft, so dass sie durch Verdunstung an der Körperoberfläche keinen Wasserverlust erleiden.

Carrière meint in dem abnormen Aufquellen des Körpers von Thieren, die unter Wasser erstickt wurden, „einen pathologischen Vorgang, beziehungsweise eine Leichenerscheinung sehen zu müssen, indem bei dem sterbenden Thiere eine starke Diffusion durch das gequollene Epithel stattfindet....“[1]. Dieser Ansicht kann ich mich nicht anschliessen, einmal weil auch im Freien lebende Thiere, besonders Nacktschnecken, eine gleiche Schwellung zeigen können, dann aber hauptsächlich desshalb, weil gerade im Gegensatze zu Carrière's Annahme, nur so lang eine pralle Füllung anhält, als die Gewebe noch lebensfähig sind. Lässt man aber Schnecken lange Zeit im Wasser und dann in feuchter Luft unter einer Glasglocke absterben, dann bemerkt man, dass sich die Muskel der Hautdecke nach und nach contrahiren und dabei steif werden, in demselben Masse aber Wasser theils durch die Niere, theils durch die Haut und die in ihr gelegenen Drüsen im Wege der Filtration wieder abgegeben wird. Das ausgeschiedene Wasser enthält neben Schleim eine Menge kohlensauren Kalk. Die Wasserabgabe werde ich unter dem Capitel „Niere“ eingehender besprechen.

Die Streitfrage über das Gefässsystem der Mollusken. Obwohl seit der Veröffentlichung der Milne Edwards'schen Arbeiten fast vier Decennien verflossen sind, ist die Frage nach dem „Geschlossensein“ oder „Nichtgeschlossensein“ des Molluskengefässsystems noch nicht zur Ruhe und zum endgiltigen Abschluss gekommen. Immer wieder treten Gegner der Milne Edwards'schen Lehre auf, welchen fast ebensoviele Vertheidiger mit grösserem oder geringerem Erfolge entgegentreten. Der Grund zu so wechselnden und auseinandergehenden Ansichten liegt einerseits in den unzulänglichen Untersuchungsmethoden, anderseits aber auch hauptsächlich in der Unbestimmtheit von

[1] Carrière, l. c. p. 458.

wnload from The Biodiversity Heritage Library http://www.biodiversitylibrary.org/; www.biologiezentru

Begriffen, die, weil sie verschiedene Erklärungen erfuhren, eine Einigung gleicher Ansichten unmöglich machten. Es gilt dies, wie ich später zeigen werde, von Begriffen „Lakune“ und „Sinus“.

Wenngleich die Arterien in ihren letzten Verzweigungen histiologisch dasselbe Verhalten wie die Capillaren der Vertebraten (mit geringen Ausnahmen in allen Organen) besitzen, wenngleich, um mich kurz auszudrücken, „arterielle“ Capillaren vorhanden sind, so stehen diese doch nicht in einem continuirlichen Zusammenhange mit histiologisch gleichartigen venösen Gefässen (Venenwurzeln), sondern mit einem weit verzweigten System von Bluträumen, die in vorliegender Arbeit „Übergangsgefässe“ genannt wurden. Ob diese nun als Lakunen oder Sinusse oder gar als modificirte Capillaren zu deuten sind — diese Frage wurde von den einzelnen Forschern verschieden beantwortet und bildet den Angelpunkt, um welchen sich die ganze Kreislaufsfrage dreht.

In der histiologischen Besprechung der Gefässwände ist gezeigt worden, dass auch die Übergangsgefässe von structurloser Bindesubstanz, wie sie die Wandungen der grossen Venen und der venösen Bluträume in der Visceralhöhle bildet, begrenzt werden. Wird demnach der Ausdruck „Lakune“ in dem Sinne gebraucht, dass damit Räume bezeichnet werden, die im histiologischen Sinne einer Wandung entbehren, wie etwa eine Gallencapillare, so ist diese Bezeichnung für die in Rede stehenden Blutbahnen nicht richtig. Wenn wir aber unter Lakunen weit verzweigte Räume im Organgewebe verstehen, deren Wandungen von nackter Bindesubstanz gebildet worden und noch nicht jene Individualisirung und Unabhängigkeit vom Organgewebe erreicht haben, wie die der Arterien, dann können wir unbeschadet von einem lakunären Gefässsystem sprechen und wird diese Bezeichnung für das Gefässsystem der Mollusken entsprechender sein, als wenn wir von Capillaren oder Sinussen reden wollten, wobei wir immer an ein selbständiges Röhrensystem oder Erweiterungen desselben denken. Dass Milne Edwards den Ausdruck „Lakune“ nicht für Bluträume, die im histiologischen Sinne einer Wandung entbehren, gebraucht, scheint aus vielen Stellen seiner Arbeiten hervorzugehen. Moquin Tandon fand gleich-

wnload from The Biodiversity Heritage Library http://www.biodiversitylibrary.org/; www.biologiezentru

falls, dass auch die venösen Blutbahnen von einer bindegewebigen Wand begrenzt werden, glaubt aber deshalb von Sinussen, nicht aber von Lakunen sprechen zu müssen. „Des observations exactes ont montré que les Gastéropodes ne sont pas privés de ce système (veineux); seulement leurs veinules, au lieu d'être tubuleuses, comme celles des animaux supérieurs se trouvent à l'état de sinus analogues à ceux de la dure-mère des Vertébrés. La membrane excessivement mince qui forme ce sinus tapisse exactement les interstices des fibres musculaires et les grandes cavités du corps. On a pris d'abord ces sinus pour des lacunes et l'on a conclu que l'appareil circulatoire des Mollusques était un appareil interrompu ou incomplet."[1] Daraus ist zu ersehen, dass Moquin Tandon dieselben Blutbahnen, die Milne Edwards unter gleicher Voraussetzung Lakunen nennt, für Sinusse hält.

Milne Edwards gründet seine Behauptung, betreffs eines unvollkommenen Gefässsystems in seinen ersten Arbeiten nicht so sehr auf die Übergangsgefässe, sondern vielmehr auf das Vorhandensein von Bluträumen, espaces interorganiques, in der Körperhöhle.[2] Ihre Existenz kann so wenig angezweifelt werden, dass es thatsächlich Staunen erregen muss, wenn sie dennoch geleugnet werden. Weil nun diese Bluträume die Stelle fehlender Venen zu vertreten haben, so ist Milne Edwards vollkommen im Rechte, wenn er den Circulationsapparat unvollständig nennt. Es darf jedoch nicht vergessen werden, dass die Wandungen der Bluträume der Körperhöhle mit den Wandungen der Übergangsgefässe in continuirlichem Zusammenhange stehen und histiologisch von gleicher Beschaffenheit sind; dadurch erscheinen die Eingeweide gleichsam in die venösen Bluträume eingestülpt. Wenn man nun weiter bedenkt, dass die Intima der arteriellen Gefässe sich ohne Unterbrechung in die Wandungen der Übergangsgefässe fortsetzt, so ist es klar, dass von einem unterbrochenen Kreislauf mit Rücksicht auf die Gefässwand eigentlich nicht die Rede sein kann: überall wird der Blutstrom von Bindesubstanz begrenzt. Diese nahe Beziehung zwischen

---

[1] Moquin Tandon, Hist. nat. des Mollusques, terr. et fluv. de France. t. 1. p. 89. (Sicard. c.)

[2] Milne Edwards, Ann. d. sc. nat. 1845. 3. sér. t. III. p. 289. 293.

wnload from The Biodiversity Heritage Library http://www.biodiversitylibrary.org/; www.biologiezentru

Bindegewebe und Gefässsystem hat Leydig schon früh betont und darauf hingewiesen, „dass wenn man der Sache genau nachgeht, die Differenz, welche zwischen einem geschlossenen Gefässsystem und einer interstitiellen Blutbahn aufgestellt wird, nicht strenge begründet ist".[1] Flemming, der in neuerer Zeit die Bindesubstanz und Gefässwandung neuerdings einer gründlichen Untersuchung unterworfen hat, äussert sich in ähnlichem Sinne. Wenn auch die Gefässverhältnisse der Cephalophoren in mancher Beziehung von denen der Acephalen abweichen, so stimmen sie doch in ihren Hauptzügen so überein, dass all das, was Flemming zur Beilegung der Gefässfrage bei den Acephalen anführt, auch für die Cephalophoren volle Giltigkeit hat.[2]

D. Herz- und Gefässnerven.

Die Action der Herzcontractionen äussert sich in einem stetigen Wechsel zwischen den Contractionen des Vorhofes und des Ventrikels, so dass es den Anschein hat, als bestünden die Herzcontractionen nur in einer Verschiebung der Grenze zwischen Vorhof und Ventrikel, etwa wie beim Amphibienherz. Während der Ventrikel sich contrahirt, erschlafft der Vorhof. Die Contractionen erfolgen langsam, die Diastole hingegen geht ruckweise vor sich. Endlich habe ich noch auf die rhytmischen Contractionen der Vena pulmonalis und ihrer grossen Zweige hinzuweisen, die sich besonders schön bei Zonites beobachten lassen, dessen Schale und Lunge sehr dünnwandig und durchsichtig sind. Hier läuft auch ein grosser Venenstamm am rechten Rande des Ureters, welcher das Blut aus dem zwischen Rectum und Niere gelegenen Lungenabschnitt sammelt und an der vorderen Nierenspitze in die Pulmonalvene mündet. Beide Gefässe lassen deutlich eine Erweiterung und Verengerung in rhythmischer Aufeinanderfolge erkennen. Die Expansion erfolgt allmählig, das Lumen des Gefässes vergrössert sich um das Doppelte bis Dreifache; die Contractionen erfolgen dagegen

---

[1] Leydig, Lehrb. d. Histologie etc., p. 439.

[2] Flemming. Über Bindesubstanz und Gefässwandung bei Mollusken. Habilitationsschr. Rostock, 1871, p. 32—37.

wnload from The Biodiversity Heritage Library http://www.biodiversitylibrary.org/; www.biologiezentru

plötzlich und sind synchronisch mit jenen des Vorhofes, so dass einer Regurgitation des Blutes in die Lungenvene vorgebeugt wird.

F. Darwin ist auf Grund eingehender histiologischer Studien des Helix-Herzens zur Ansicht gelangt, dass weder Ganglienzellen in der Herzwandung, noch Nerven, welche zum Herzen gehen, vorhanden seien.[1] Desgleichen konnten Foster und Dew Smith Herznerven nicht finden,[2] während Dogiel, der neben Helix, Aplysia, Anadonta und Salpa das Herz von Pecten maximus eingehend untersuchte, an der Grenze zwischen Vorhof und Ventrikel Zellen fand, die er als apolare Ganglienzellen und motorische Centren ansprach.[3] Foster und Dew Smith zweifeln an der nervösen Natur dieser Zellen und erklären sie für Bindesubstanzzellen, auf deren eigenthümliche birnförmige Gestalt schon F. Darwin aufmerksam gemacht hat. Die beiden Forscher nehmen an, „dass im Herzgewebe von Helix die Differenzirung noch nicht genugsam vorgeschritten ist, um besondere histiologische Elemente für die Manifestation automatischer und regulirender Kräfte zu creiren...", und dass die Regulirung des Herzens nur eine mechanische sei, indem die Geschwindigkeit der Herzcontractionen nur von dem vermehrten Blutzufluss und der damit verbundenen Dehnung der Herzräume abhänge, der Blutzufluss zum Vorhof hinwiederum im engen Zusammenhange mit der Bewegung stehe.

Es liegt mir ferne, diesen beiden Forschern auf das Gebiet des physiologischen Experimentes zu folgen, umsomehr, als ich auf unzweifelhaftere Weise durch anatomische und histiologische Untersuchung nachweisen zu können glaube, dass ihre Annahme doch eine irrige ist. Ich muss hier auf einige Einzelheiten des Nervensystemes eingehen. Aus dem Abdominalganglion *(ganql. moyen)* entspringt ein Nerv, der Genitalnerv, der frei in der Leibeshöhle bis an die Einmündungsstelle der Eiweissdrüse in den Uterus verläuft. An dieser Stelle macht er eine Biegung und legt

---

[1] F. Darwin, Journ. of Anat. and Physiol. Vol. X, p. 506.

[2] Foster und Dew Smith, On the Behaviour of the Haerts of Mollusks under the Influence of electric curents. Proceed. of the Royal Soc. 1875, Nr. 160, und Arch. f. mikr. Anat. Bd. XIV, 1877, p. 317.

[3] Dogiel. Die Muskel und Nerven des Herzens bei einigen Mollusken. Arch. f. mikr. Anat. Bd. XIV, 1877, p. 59.

wnload from The Biodiversity Heritage Library http://www.biodiversitylibrary.org/; www.biologiezentru

sich quer über den Uterus und entsendet Nerven zum Ductus ovoseminalis, zur Eiweissdrüse, zum Darm etc. (Zonites). Der Hauptstamm wendet sich nach abwärts zur Niere und verläuft an dem hinteren Rande derselben zum Pericardium. Soweit wurde er bereits bei Wasserpulmonaten von Lacaze Duthiers und wahrscheinlich auch von Walter verfolgt. Lacaze Duthiers wirft schon bei wasserbewohnenden Pulmonaten die Frage auf, ob nicht der *Nerf génital* den er bis an das Pericardium verfolgte, für das Herz bestimmt sei, ohne dass der ausgezeichnete Anatom die Frage mit Bestimmtheit beantworten konnte.[1] Dort, wo sich dieser Nerv quer über dem Uterus lagert, liegen bei Zonites in seinem Verlaufe zwei kleine Ganglienknoten, die vermöge ihrer Nerven eine grosse Ähnlichkeit mit dem hinteren Abdominalganglion der Ctenobranchiaten haben. Diese beiden Ganglien kommen jedoch frei in der Körperhöhle dem Genitalnerv angelagert auch bei Limax vor, während ich nach ihnen bei Helix vergeblich suchte; wahrscheinlich fehlen sie auch bei Arion. Beide Ganglien sind durch ein fast 2 Mm. langes Nervenstück, wie durch eine Commissur verbunden. Sie erscheinen dem freien Auge als schwache Verdickungen, die, weil sie gerade an den Biegungsstellen des Nerven liegen, leicht übersehen werden. Das eine der beiden Ganglien ist etwas grösser, als das andere und erreicht einen Durchmesser von 0·4 Mm., während der des anderen 0·3 Mm. beträgt. An keinem Ganglion ist der Übergang der Ganglienzellen-Ausläufer in die Nervenfibrillen deutlicher zu verfolgen, als bei diesen kleinen Ganglien, und wieder ist dies bei Limax leichter, als bei Zonites, bei welchem die Ganglienzellen ein gelbbraunes, körniges Pigment enthalten und etwas kleiner sind. Im centralen Theil des Knotens befinden sich immer multipolare, an den Austrittstellen der Nerven bipolare Ganglienzellen. Punktsubstanz ist keine vorhanden. Von diesen Ganglien nehmen mehrere sehr feine Nerven ihren Ursprung. Einer derselben begibt sich zur Aorta, in deren Wand er ein engmaschiges Nervennetz bildet. Jedenfalls innervirt er auch den Ventrikel, während der Vorhof wahrscheinlich von einem Lungennerven innervirt wird.

[1] Lacaze Duthiers. Du système nerveux des Mollusques gastéropodes pulmonés aquatiques. Arch. de Zool. exp. et gén. 1872. I.

wnload from The Biodiversity Heritage Library http://www.biodiversitylibrary.org/; www.biologiezentru

Wenngleich ich einen zum Vorhof gehenden Nerven bis jetzt noch nicht nachweisen konnte, so fand ich dennoch Nerven in der Muskulatur desselben, obwohl der Nachweis derselben zu den schwierigsten histiologischen Untersuchungen gehört. Wenn nicht die unzweifelhafte Existenz eines Nervennetzes in der Aortenwand mich immer wieder zu neuen Untersuchungen der Herzwandungen angetrieben hätte, die vielen vergeblichen Versuche hätten mich veranlasst, von weiteren Untersuchungen abzustehen. Schliesslich kam ich doch ans Ziel. Es blieben Helixherzen einige Tage in verdünnter Ameisensäure liegen, in welche sie behufs der Reduction des Goldes gebracht worden waren; sie wurden dadurch etwas macerirt, und die Muskelbündel zerfielen leicht in einzelne Fibrillen. In diesem Zustande wurde die Vorkammer in Ranvier'schem Glycerin auf den Objectträger gebracht und ausgebreitet. Durch leichten und gleichmässigen Druck auf das aufgelegte Deckgläschen wurde das Präparat nicht allein gleichmässig ausgedehnt, sondern wurden auch die Muskelbündel theilweise zerlegt und dadurch die in ihnen verlaufenden Nerven zur Ansicht gebracht. Dieselben färben sich durch Goldchlorid kaum merklich intensiver als die Muskulatur, was das Verfolgen besonders der feinen Zweige, die fast ausnahmslos innerhalb der Muskelbündel zu verlaufen scheinen, sehr erschwert. Der Quermesser des grössten Nervenstammes mass 0·018 Mm. Anliegende Ganglienzellen sah ich bis jetzt nur zweimal.

Dass sich in der Wandung der Aorta und der grösseren Arterien ein Nervengeflecht ausbreitet, habe ich schon erwähnt. Man muss auch hier zur Darstellung derselben zum Chlorgold greifen. Die Nerven sind sehr blassrandig und verlaufen mehr oder weniger parallel zu einander. Sie bilden ein Netz von gestreckten, oblongen Maschen. Ganglienzellen sind sehr selten und lagern den Nerven an.

Die Lunge.

Die Vena pulmonalis theilt die Lunge von Helix in zwei ungleiche Hälften, die sich durch eine verschiedene Configuration ihrer inneren Oberfläche von einander unterscheiden. Die dem Mastdarm angrenzende Lungenpartie zeichnet sich durch zahl-

wnload from The Biodiversity Heritage Library http://www.biodiversitylibrary.org/; www.biologiezentru

reiche vorspringende Trabekel aus, in welchen die grossen Lungengefässe eingebettet sind, während der links von der Pulmonalvene gelegene Lungenabschnitt eine glatte innere Oberfläche besitzt. Das venöse Blut wird der Lunge durch zwei grosse Venen, die rechte und linke Randvene, zugeführt. Letztere zieht längs des linken Randes des Lungensackes hin und wendet sich dann nach rechts, um an dem vorderen Rande desselben parallel mit dem Mantelsaum zu verlaufen und sich mit der rechten, längs des Mastdarmes hinziehenden Randvene zu vereinigen. Die Lunge besitzt jedoch auch Ernährungsgefässe. Sowohl aus der Arterie des Pericardiums, als auch aus der linken Mantelsaumarterie entspringen zahlreiche Gefässe, welche mit den Lungenvenen in die Lunge treten. Der rechte Lungentheil wird sehr wahrscheinlich von Seitenzweigen der Arterie des Rectums versorgt.

Ich habe noch einiges über den Gefässverlauf innerhalb der Lunge selbst zu erwähnen. Darüber gibt v. Siebold für Zonites folgende Darstellung: „In dem Lungengefässnetz, welches Erdl (a. a. O. Fig. 6) sehr detaillirt dargestellt hat, laufen nicht alle Gefässstämme in centripetaler Richtung dem Haupt-Lungenvenenstamme zu, sondern einige der Gefässverzweigungen sind mit ihren grösseren Stämmen gerade umgekehrt nach dem Rande hin gerichtet; ein solcher Verlauf von Lungengefässstämmen, unter welchen sich Erdl höchst wahrscheinlich Lungenarterien gedacht hat, ist aber in der Natur nicht vorhanden, vielmehr verhalten sich die Lungengefässe von Helix algira ganz wie die der Helix pomatia, was man auch in der von van Beneden gegebenen Abbildung angedeutet sieht“.[1] Ich muss hier bemerken, dass Erdl nicht „einige“ der Gefässverzweigungen, sondern alle mit ihren grösseren Stämmen nach dem Rande gerichtet gezeichnet hat. Erdl, der die Lunge von Zonites nicht injicirte, sondern nur an erstickten Thieren studirte, konnte zwar keine genaue Darstellung über die Gefässverhältnisse innerhalb der Lunge geben, aber so viel war ihm klar, dass die blutzuführenden Lungengefässe nicht direct in ausführende Gefässe übergehen,

[1] v. Siebold. Lehrb. der vergl. Anat. d. wirbellos. Thiere. Berlin, 1846, p. 336, Anm. 6.

wnload from The Biodiversity Heritage Library http://www.biodiversitylibrary.org/; www.biologiezentru

sondern dass Vasa afferentia und efferentia vorhanden seien, zwischen welchen ein „Capillarsystem" eingeschaltet sein müsse. Was die Abbildung van Beneden's betrifft,[1] auf welche sich v. Siebold bezieht, so kann diese auf Genauigkeit nicht den geringsten Anspruch erheben und höchstens als eine unrichtige schematische Zeichnung angesehen werden. Besser ist die Zeichnung Sicard's, doch stellt sie nur die Ramificationen der Vena pulmonalis dar, ohne auf die zuführenden Gefässe Rücksicht zu nehmen, die er gleichfalls nicht zu kennen scheint.[2]

Auch die Ramification der Gefässe in der Helix-Lunge verhält sich anders, als sie von Cuvier, Treviranus, Williams, v. Siebold, Keferstein u. A. angegeben wird. Ich verweise zunächst auf die Abbildung der Helix-Lunge auf Taf. II, Fig. 2; die Vasa afferentia sind mit Berlinerblau, die V. efferentia mit Carmin, erstere von der rechten Randvene, letztere von der Vorkammer aus injicirt. Die rechte und linke Randvene verlaufen am äusseren Rande des Lungendaches und bilden, indem sie sich in der Gegend des Athemloches vereinigen, einen unvollkommenen Circulus venosus. „Von diesem Ringe laufen nach dem Centrum zu", sagt Keferstein, „zahlreiche Gefässe, die, je mehr sie sich vom Ringe entfernen, zusammenfliessen und endlich einen grossen Gefässstamm, Vena pulmonalis, darstellen, der zum Vorhof führt. Cuvier vergleicht desshalb ganz recht diese Gefässvertheilung mit einer baumförmigen Figur".[3] Diese Angaben sind jedoch ganz unrichtig; es entspringen zwar aus dem Circulus venosus die Vasa afferentia, allein diese verästeln sich vielfach und gehen endlich in ein sehr engmaschiges Netz von Übergangsgefässen über, welche die Stelle der Lungencapillaren der Vertebraten zu vertreten haben. Aus diesen sammeln sich die Vasa efferentia, die in centripetaler Richtung verlaufend, sich endlich zur Vena pulmonalis vereinigen. Das respiratorische Gefässsystem verhält sich daher ganz analog demjenigen höherer

---

[1] Van Beneden. Mémoire sur l'anatomie de l'Helix algira. Ann. d. sc. nat. 2. sér. t. V. Pl. 10. Fig. 3 f.

[2] Sicard, l. c. Pl. 6, Fig. 45.

[3] Bronn's Klassen und Ordnungen des Thierreiches, Leipzig und Heidelberg 1862—1866. Malacozoa, pag. 1209.

wnload from the Biodiversity Heritage Library http://www.biodiversitylibrary.org/; www.biologiezentru

Thiere.[1] Im vorderen Lungentheil sind die grossen Stämme sowohl der zu- als auch der abführenden Gefässe in Trabekeln eingelagert und die Vasa efferentia so nahe aneinander gerückt, dass die V. afferentia gleichsam zwischen ihnen eingekeilt erscheinen. Da die Trabekel für die Gefässe selbst genommen wurden, entstand die falsche Annahme, dass aus dem Randgefässe die Lungenvenen hervortreten und in fast gleichmässiger Stärke radienartig dem mittleren Hauptvenenstamm zulaufen. Die Trabekel sind aber nichts anderes als Falten und Leisten der inneren Oberfläche, in denen zwar die grossen Gefässe verlaufen, die aber selbst wieder von einem Gefässnetz überzogen werden. Dadurch erinnert aber die Lunge in ihrem Bau an Kiemen. Für die rückwärtigen Lungenpartien existiren zwei selbständige Venen, welche kurz vor dem Eintritt der Pulmonalvene in den Vorhof in diese einmünden. Die eine derselben, welche für die links vom Herzen gelegene Lungenpartie bestimmt ist und auch das Blut aus der Pericardialwandung aufnimmt, verläuft am linken Rande des Pericardiums. Die Sammelvene des zwischen Rectum und Niere gelegenen Lungenabschnittes zieht bei Zonites längs des Ureters hin, während sie bei Helix schon in der Niere liegt und nach ihrem Austritte aus derselben zwischen Niere und Pericardium nach vorwärts verläuft.

Auffallend ist es, dass Williams, der doch die Lunge von *Helix adspersa* und Limax einer eingehenden Untersuchung unterzog,[2] gleichfalls unrichtige Angaben über das respiratorische

[1] Damit stimmt auch die Darstellung Gegenbaur's (Grundr. d. vergl. Anat. Leipzig 1878. II. Aufl. p. 393) überein: „Bei Helix und Limax sind die in die Athemhöhlenwand tretenden Bluträume, also schon das zu den Athmungsorganen führende Canalsystem, gefässartig ausgebildet. Sie lösen sich hier in ein reiches Netz auf, aus welchem mehrere grössere Stämme hervorkommen und sich zu einer in den Vorhof tretenden „Lungenvene" vereinigen." — Auch Milne Edwards hat in seinen Zeichnungen des Gefässsystems von *Helix pomatia* die zu- und abführenden Gefässe deutlich unterschieden. Milne Edwards et Valenciennes, Nouvelles Observations sur la constitution de l'appareil de la circulation chez les Mollusques. Mém. de l'acad. des sc. de l'Inst. de France, t. XX. 1849, p. 485—496, Pl. 1—7.

[2] Williams. On the mechanism of aquatic respiration and on the structur of the organs of braething in invertebr. animals. The Ann. and Magaz. of Nat. Hist. 1856, Vol. XVII. 2. ser. p. 151. Pl. XI. Fig. 3.

wnload from The Biodiversity Heritage Library http://www.biodiversitylibrary.org/; www.biologiezentru

System macht. Auch hat er das zarte Netz von Übergangsgefässen an der inneren Lungenoberfläche, welches von Wedl wohl zuerst genau beschrieben wurde,[1] nicht gesehen. Er kam daher zu der sonderbaren Ansicht, dass der kohlensaure Kalk, welcher in den Wandungen der Lungengefässe abgelagert ist, den Gasaustausch vermittle, indem sich nämlich in den Zwischenräumen der Kalkpartikelchen die Gase verdichten sollen.

Die Niere.

Die Darstellung vom Bau der Niere, welche Meckel in seiner Mikrographie der Drüsenapparate niederer Thiere gibt,[2] stimmt in einigen Punkten nicht mit der Wirklichkeit überein. Meckel meint, dass einige Lamellen bis auf den Boden der Niere reichen und mit demselben verschmelzen, so dass eine Kammerung der Organhöhle stattfände. Diese wie die zweite Behauptung, dass jede der so entstandenen Kammern durch seitliche Öffnungen mit dem Ureter communicire, ist unrichtig. Es springen zwar Falten von der oberen und unteren Wand in die Organhöhle vor; da diese jedoch nur mit den Seitenwänden verschmelzen, so bleibt eine gemeinschaftliche Organhöhle erhalten, die an der Nierenspitze mit dem Ureter communicirt. Die Lamellen stehen meist durch Querfalten untereinander in vielfacher Verbindung, so dass wabenartige, unregelmässige Räume entstehen, die von dem Secretionsepithel ausgekleidet werden.

Das Nierenpfortadersystem. Bekanntlich hat R. Treviranus bei Helix und Limax eine Art Nierenpfortadersystem beschrieben: es soll nämlich ein Theil des Lungenblutes die Niere durchströmen und, nachdem es die Harnstoffe abgegeben, sich mit dem Blute der Lungenvene mischen. Treviranus sagt nämlich: „Aus dem auf der einen Seite des Mastdarmes liegenden Theil der Hohlader entstehen eine Menge paralleler Venen, welche über den Mastdarm und über den auf der anderen Seite desselben verlaufenden Ausführungsgang des kalkabsondernden Organs weggehen und sich auf der inneren Wand des hinteren

---

[1] Wedl, l. c. p. 12 u. Fig. 12.

[2] Meckel, Arch. f. Anat. u. Physiol. 1846, p. 9—17.

wnload from Biodiversity Heritage Library http://www.biodiversitylibrary.org/; www.biologiezentru

Theiles der Lunge zu Ästen vereinigen.[1] Diese Äste begeben sich zum Theil zu dem kalkabsondernden Organ, bilden auf den inneren Wänden desselben ein Netzwerk und verbinden sich wieder zu grösseren Zweigen, die theils unmittelbar in den Stamm der Lungenvenen, theils in eine Vene dringen, die längs der dem Herzen zugekehrten Seite des kalkabsondernden Organs liegt und sich in jenen Stamm, kurz vor dessen Übergang zur Vorkammer des Herzens, öffnet. Es ist hier ein ähnlicher Bau wie in der Pfortader der Wirbelthiere, doch zugleich der wichtige Unterschied, dass zur Leber durch die Pfortader nur venöses Blut fliesst und das Blut der Wirbelthiere nach dem Durchgange durch die Lungen von der Aorta aufgenommen wird, ohne durch ein anderes Eingeweide als durch das Herz geflossen zu sein; dass hingegen bei der Weinbergschnecke Lungenblut zu dem kalkabsondernden Organ gelangt und, nachdem es darin zur Absonderung eines Auswurfstoffes gedient hat, sich mit dem Blut der Aorta vermischt, um durch diese im übrigen Körper verbreitet zu werden".[2] Aus dieser Darstellung ist zu entnehmen, dass Treviranus die Arteriae renales nicht gekannt hat. Wenn sich auch die groben Verästlungen derselben auf dem schmutzig-gelben Untergrund der Nierenoberfläche ohne weiters erkennen lassen, so lehrt doch erst die Injection vom Ventrikel, dass wir es mit einer Arterie zu thun haben, die, in ihrem Ursprung wenig constant, theils ein Nebenast der Art. posterior, theils — und dies ist der gewöhnlichere Fall — ein Zweig der Uterina ist. Nicht selten erhalten Nierendach und Nierenboden Gefässe selbständigen Ursprungs. Wedl sagt, dass bei Injectionen von der Herzkammer die Gefässe der Niere gefüllt werden, meint aber, dass diese „nach der Ansicht von Treviranus nicht als Arterien angenommen werden dürfen, da es eben keine Arterien der Niere geben soll und dieselbe von einer Art Pfortader versehen werden

---

[1] Wie ich später zeigen werde, ist der zwischen Niere und Rectum gelegene Lungentheil übereinstimmend mit den übrigen Lungenpartien gebaut. Nicht die Vasa afferentia, wie Treviranus meint, sondern die Vasa efferentia treten in die Niere ein.

[2] Treviranus R., Beob. aus der Zoot. und Physiol. Herausgeg. von L. Christian Treviranus, Bremen 1839, I. H., p. 39.

wnload from The Biodiversity Heritage Library http://www.biodiversitylibrary.org/; www.biologiezentru

soll". [1] Diese Arterien müssten — die Existenz eines Nierenpfortadersystems zugegeben — Ernährungsgefässe sein, die mit der Harnbereitung nichts zu thun haben.

Der zwischen Rectum und Niere gelegene Lungenabschnitt erhält das venöse Blut aus der rechten Randvene durch zahlreiche Vasa afferentia, die wie überall in der Lunge in ein Netz von Übergangsgefässen übergehen, aus welchem sich wiederum zahlreiche V. efferentia entwickeln, die in die Niere eindringen. Die zu- und ableitenden Gefässe liegen hier so enge aneinander, dass man glauben könnte, sie wären sämmtlich Zweige der Randvene (Taf. II, Fig. 2). Es ist daher klar, dass die Niere von Helix von zwei Seiten arterielles Blut erhält: aus der Lunge und aus den Nierenarterien. — Aus der Helix-Niere tritt an ihrer oberen und linken Seite ein kurzer Venenstamm (Taf. II, Fig. 3*) hervor, welcher sich zwischen Niere und Pericardium nach vorne wendet und sich mit der Vena pulmonalis kurz vor ihrem Eintritt in den Vorhof vereinigt. Sie nimmt das Blut auf, welches den zwischen Rectum und Niere gelegenen Lungentheil durchströmte und jenes, welches durch die Nierenarterien der Niere zugeführt wurde. Eine kleine Vene, welche in der oberen Pericardialwand verläuft verbindet sich gleichfalls mit ihr. — Bei Zonites läuft die Vene, welche das Blut aus dem zwischen Mastdarm und Niere gelegenen Lungentheil der Pulmonalvene zuführt, längs des Ureters nach vorne, wobei sie viele kleine Gefässchen von diesem aufnimmt (Taf. II, Fig. 4*). Aus diesem Gefässverlauf ist aber zu ersehen, dass die Niere von Zonites aus der Lunge kein Blut erhält, dass ihr also das Blut, welches zur Ernährung des Organs als auch zur Harnbereitung bestimmt ist, allein durch die Nierenarterien zugeführt wird: Zonites besitzt kein Nierenpfortadersystem.[2]

Vergleicht man nun die Abbildungen der Helix- und der Zonites-Niere auf Taf. II miteinander, so sieht man leicht ein, dass die Vene (*), welche bei Helix aus dem linken Nierenrande hervortritt, der gleichbezeichneten, längs des Ureters hinziehenden

---

[1] Wedl, l. c. p. 15.

[2] Sicard (l. c. p. 54) behauptet auch für Zonites ein Pfortadersystem der Niere — jedenfalls nur desshalb, weil Helix ein solches besitzt!

wnload from The Biodiversity Heritage Library http://www.biodiversitylibrary.org/; www.biologiezentru

Vene bei Zonites analog ist, denn beide nehmen das Blut aus derselben Lungenpartie und zum Theil auch aus der Niere auf. Sie unterscheiden sich allein durch ihre Lage: während in dem einen Falle (Helix) die Vene innerhalb der Niere liegt, erscheint sie im zweiten Falle (Zonites) nach aussen an die Seite des Ureters gerückt. Demnach wäre auch anzunehmen, dass die zahlreichen Lungengefässe, welche in die Helix-Niere eintreten, sich einfach erst innerhalb derselben sammeln, nicht aber die Bedeutung von Pfortadern hätten, die ihnen Treviranus vindicirt. v. Siebold hat, wenn auch aus anderen Gründen, über die Existenz eines Pfortadersystems der Helix-Niere gleichfalls Zweifel geäussert. Er meint nämlich, „dass sich die Richtung des Blutstromes innerhalb der Niere" schwerlich bestimmen lassen werde, dass ebensogut das Blut aus der Pulmonalvene durch die Niere zur Randvene fliessen könne.[1] Diese Annahme entbehrt jedoch jeder Wahrscheinlichkeit. Würde wirklich Blut aus der Lungenvene durch die Niere strömen, dann stünden wir vor der merkwürdigen Thatsache, dass sich das aus der Niere tretende Blut, welches bei dem Durchgang durch einen Theil der Lunge arteriell geworden ist, in die rechte Randvene ergösse. Abgesehen davon würde unsere Vorstellung von der Gefässramification und der durch sie bedingten Richtung des Blutstromes eine arge Täuschung erfahren. So verlockend es auch nach dem oben Gesagten erscheinen mag, die Frage über die Existenz eines Nierenpfortadersystems bei Helix zu verneinen, so ist eine endgiltige Lösung derselben doch erst dann möglich, wenn das Verhalten der eintretenden Lungengefässe (Pfortadern nach Treviranus) innerhalb der Niere genau bekannt sein wird. Ich wende mich daher zur Beschreibung derselben, soweit es mir meine Erfahrungen möglich machen.

Die Untersuchungsmethode beschränkte sich fast ausschliesslich auf die Anwendung von Injectionen, die sowohl von den Lungengefässen, als auch von der Nierenvene oder von beiden Seiten zugleich mit verschiedenfarbigen Massen vorgenommen wurden. Verwendet wurden leichtflüssige Harzmassen, um die Verästlung und den Verlauf besser verfolgen zu können. Die injicirten

[1] v. Siebold, l. c. p. 340. Anm. 4.

wnload from The Biodiversity Heritage Library http://www.biodiversitylibrary.org/; www.biologiezentru

Präparate wurden behufs Entfernung der Epithelien in sehr verdünntes essigsaures Glycerin gelegt. Wurde die Farbmasse nur durch die „Pfortadern“ in die Niere eingetrieben, so traten sie alsbald aus der Nierenvene hervor, bevor sich noch alle Übergangsgefässe gefüllt hatten. Dies machte die Annahme wahrscheinlich, dass directe Communicationen zwischen den ab- und zuführenden Gefässen bestünden, was auch Doppelinjectionen mit verschiedenen Farben durch die „Pfortadern“ und zugleich auch durch die Nierenvene bestätigten. An solchen Präparaten zeigt es sich, dass die „Pfortadern“ die obere Nierenwand im vorderen Abschnitt quer durchziehen, die ausführenden Venen hingegen am äusseren Rand der Lamellen, diese gleichsam einsäumend, verlaufen. Betrachtet man nur einzelne Lamellen unter dem Mikroskop, so gewahrt man von der Insertionsstelle her feinere Gefässe in sie eintreten. Ob nun diese Gefässe Zweige der Nierenarterie allein, oder auch der „Pfortadern“ sind, konnte ich bis jetzt nicht entscheiden. Sie verzweigen sich und gehen in ein sehr engmaschiges Netz von Übergangsgefässen über, aus welchen das Blut in die am Lamellenrande hinziehenden Venen gelangt.[1] Die im Nierendache verlaufenden „Pfortadern“ geben nach abwärts starke Äste ab, durch die sie in directe Verbindung mit den Venen treten. Demnach muss geschlossen werden, dass wenigstens ein Theil des Lungenblutes die Niere durchströmen und zum Herzen gelangen kann, ohne sich an der Harnbereitung zu betheiligen, obgleich eine vollkommene Scheidung der Ernährungsgefässe von einem Pfortadersystem nicht erkannt werden konnte. Ich kann jedoch nicht umhin, ein physiologisches Experiment anzuführen, welches darauf hinzuweisen scheint, dass Lungenblut auch an der Harnbereitung theilnimmt. Es sind dies Versuche, bei welchen Farbstoffe (Indigocarmin, carminsaures Ammonium) in die oberflächlich gelegenen Lebersinusse subcutan injicirt und nach kurzer Zeit durch die Niere ausgeschieden

[1] Es ist daher unrichtig, wenn v. Siebold sagt: „Die verzweigten Canäle, welche man auf dem die Niere einhüllenden häutigen Überzug sich ausbreiten sieht, lassen das Blut wahrscheinlich aus der Drüse, in welcher durchaus keine Blutgefässe wahrzunehmen sind, nach den Respirationsorganen überströmen.“ (l. c. p. 339.)

wnload from The Biodiversity Heritage Library http://www.biodiversitylibrary.org/; www.biologiezentru

wurden. Der entleerte Harn war breiig und entsprechend gefärbt; er bestand hauptsächlich aus abgestossenen Epithelzellen, in welchen sich ein gefärbtes Secretbläschen befand. War hingegen schon eine Concretion vorhanden, so war an derselben eine neue intensiv gefärbte Schicht abgelagert. Eine Entleerung einer färbigen Flüssigkeit wurde nicht bemerkt.

Zum Schlusse verweise ich noch auf die Analogie der Gefässverhältnisse der Niere und des Pericardiums. Auch dieses erhält eine Arterie (aus der Art. posterior), die nach wenigen Verästlungen in das Übergangsgefässnetz übergeht. Die aus diesem hervorgehende Vene, sowie eine am linken Pricardialrande verlaufende Lungenvene münden in die Nierenvene (Taf. II, Fig. 3). Es kommt also auch hier zu einer Mischung von arteriellem und venösem Blut.

Die Wasserabgabe durch die Niere. Unsere Heliciden und Limaciden geben, wenn sie gereizt werden, in der Gegend des Athemloches bald grössere, bald geringere Quantitäten einer wasserhellen Flüssigkeit ab, welche Blutkörperchen und Harnconcretionen enthält. Gegenbaur, Leydig u. A. nehmen an, dass diese Flüssigkeit aus der Niere stammt, Barkow hingegen glaubt, dass sie von den Lungengefässen ausgeschieden wird.[1] Nachdem Semper eine Verbindung zwischen Pericardium und Niere, die ich auch bei Zonites fand, nachgewiesen hat,[2] richtete sich das Augenmerk auf das Pericardium als den Ort, wo die Abgabe des Wassers erfolgen könnte. Carrière gibt dieser Anschauung Ausdruck, indem er sagt, „dass die Nierenspritze bei Gastropoden wie bei den Acephalen dazu dient, die Flüssigkeit, welche aus dem Blute in den Herzbeutel abgeschieden wird, durch die Niere auszuführen".[3] Nachfolgendes Experiment hat mich überzeugt, dass die Flüssigkeit, welche in der Gegend des Athemloches herabträufelt, zum Theil thatsächlich aus dem Ureter stammt. Ich führte nämlich in diesen ein Röhrchen ein, das ich mir aus einem Katheter Nr. 15 engl. aus Hartgummi her-

[1] Barkow, der Winterschlaf. Berlin 1839.

[2] Semper. Einige Bem. über die Nephropneusten v. Ihering. Arb. a. d. zool.-zootom. Inst. Würzburg Bd. III. p. 485, Anm. 1.

[3] Carrière, l. c. p. 157.

wnload from The Biodiversity Heritage Library http://www.biodiversitylibrary.org/; www.biologiezentru

stellte. Nachdem ich das Einführen des Katheters anfangs an todten Thieren geübt, gelang es mir auch an lebenden ohne weitere Schwierigkeit. Aus dem hervorstehenden Ende des Röhrchens tropfte jene wasserhelle Flüssigkeit herab und konnte in einem Uhrschälchen zur weiteren Untersuchung aufgefangen werden. Sie trübte sich beim Kochen schwach, Salpetersäure, Millon'sches Reagens gaben die Reaction auf Eiweiss. Die Flüssigkeit wurde filtrirt, in einem Porcellanschälchen vorsichtig eingedampft und der Rückstand auf Harnsäure geprüft. Das Resultat fiel negativ aus.

Nachdem durch obigen Versuch der directe Nachweis geliefert wurde, dass das überschüssige Wasser durch den Ureter nach aussen gelangt, so frägt es sich, wo und in welcher Weise die Ausscheidung desselben erfolgt. Der Ort der Wasserabgabe kann entweder die Niere oder das Pericardium sein. Jedenfalls ist die Niere durch ihren lamellösen Bau und durch ihren grossen Reichthum an Gefässen geeigneter in verhältnissmässig kurzer Zeit grössere Quantitäten Wasser auszuscheiden, als das Pericardium, das sich schon aus physiologischen Gründen an der Wasserabgabe in nur untergeordnetem Masse betheiligen kann. Die Wandungen desselben sind zwar auch sehr gefässreich, allein ihre Oberfläche ist im Verhältniss zu der secernirenden Fläche der Niere eine nur sehr geringe.

Die Frage, in welcher Weise die Ausscheidung des Wassers erfolgt, ist mit Bestimmtheit nicht leicht zu beantworten. Nüsslin versucht wahrscheinlich zu machen, dass die Nierengefässe Öffnungen in das Lumen der Niere besitzen, erstlich weil sich Blutzellen in der ausgeschiedenen Flüssigkeit befinden und zweitens, weil das Nierenlumen von den Gefässen aus leicht mit Injectionsmasse gefüllt werden kann.[1] Wären aber thatsächlich Öffnungen in den Gefässwänden vorhanden, so müsste die Injectionsflüssigkeit jederzeit aus diesen hervortreten: nun kann man aber die Nierengefässe vollkommen injiciren, den Injectionsdruck allmählich steigern, ohne dass die Farbmasse in die Organhöhle überzutreten braucht; geschieht es aber dennoch, so ist die Existenz von Öffnungen noch keineswegs erwiesen, vielmehr liegt

[1] Nüsslin, l. c. p. 16.

wnload from The Biodiversity Heritage Library http://www.biodiversitylibrary.org/; www.biologiezentru

die Annahme einer Gefässruptur viel näher. Übrigens sucht man vergeblich in den Wandungen der Nierengefässe nach Öffnungen. Solange aber eine directe Communication zwischen Niere und Gefässsystem nicht erwiesen ist, wird die Wasserabgabe im Wege der Filtration am besten zu erklären sein, insbesondere wenn man auf den hohen Druck, unter welchem sich das Blut während der Contraction des Thieres befindet und die grosse Permeabilität der Gefässwandungen berücksichtigt.

Man würde sich aber täuschen, wollte man annehmen, dass alles Wasser nur durch die Niere ausgeschieden wird. Eine nicht unbeträchtliche Menge wird durch die Haut oder besser gesagt durch die Schleimdrüsen derselben abgegeben. Man beobachte nur eine Weinbergschnecke, die prall mit Wasser gefüllt ist und gereizt wird. Der Mantelsaum, auf den hier speciell Rücksicht genommen wird, dehnt sich in demselben Masse, als sich das Thier contrahirt, aus und wird durch die enorme Erweiterung und Überfüllung der Blutgefässe fast durchsichtig. Aus den zahlreichen Schleimdrüsen, besonders jenen, die um das Athemloch liegen, quillt eine beträchtliche Menge wässerigen Schleimes hervor, so dass die Annahme einer Wasserabgabe durch die Schwellgewebe des Athemloches einigermassen eine Berechtigung erhält. Häufig findet man in dieser schleimigen Flüssigkeit auch Blutkörperchen. Wahrscheinlich tritt das Blut per rhexin aus den oberflächlich gelegenen Gefässen aus; wenigstens wird diese Annahme durch Injectionsergebnisse sehr wahrscheinlich. Injicirt man nämlich eine Weinbergschnecke mit gelöstem Berlinerblau und lässt den Injectionsdruck constant fortwirken, so bemerkt man, dass der Mantelsaum ebenfalls stark anschwillt und eine geradezu enorme Menge Schleim abgegeben wird. Schliesslich tritt aus den Schwellgeweben des Athemloches Injectionsflüssigkeit hervor. An Querschnitten überzeugt man sich, dass an den Austrittsstellen das Epithel fehlt; ich bin daher geneigt anzunehmen, dass der Austritt von Blut, sowie von Injectionsflüssigkeit durch Zerreissen zarter, subepithelialer Schwellgefässe veranlasst wird. Es könnte aber die Frage aufgeworfen werden, warum die Blutflüssigkeit gerade aus den Schwellnetzen des Athemloches und nicht auch aus anderen Theilen des Mantelsaumes und des Fusses hervortritt. Die Beantwortung dieser Frage liegt nach meiner Meinung

wnload from The Biodiversity Heritage Library, http://www.biodiversitylibrary.org/; www.biologiezentru

in den eigenthümlichen Gefässverhältnissen dieses Körpertheiles. Ein mächtiger Arterienstamm entspringt aus der Aorta und dringt mit dem Geruchsnerven in das Gewebe des Athemloches; der Blutzufluss ist also ein directer. Dazu kommt noch, dass die Schwellgefässe hier ungemein stark entwickelt, die Cutis von zahlreichen Schleim- und Kalkdrüsen durchsetzt ist. Contrahirt sich das Thier rasch, so wird der Blutzufluss zum Fuss unterbrochen, daher zu den anderen Organen, also auch zum Athemloch momentan gesteigert; es wird aber auch das Blut aus den perivisceralen Räumen mit grosser Kraft in die Venen getrieben, wodurch ein Rückstauen des Blutes in die Schwellgewebe des Mantelsaumes erfolgt. Sind diese aber ohnehin schon prall gefüllt, so muss nothwendig ein Zerreissen der feinen subepithelialen Schwellnetze eintreten.

Es wurde oben schon gesagt, dass das überschüssige Wasser auf osmotischem Wege durch die Wandungen der Nierengefässe sowie der subepithelialen und der die Schleimdrüsen umgebenden Schwellnetze aus dem Blute wieder entfernt wird. Davon kann man sich durch folgende zwei Experimente leicht überzeugen.

Bekanntlich lässt sich Ferrocyankalium noch in sehr geringen Mengen ohne Schwierigkeit nachweisen. Injicirt man eine Weinbergschnecke mit einer etwa 2% Lösung dieses Salzes, so bemerkt man in dem Momente, wo die Lösung in die Schwellnetze des Fusses eintritt, eine heftige Contraction desselben. Dabei überzieht er sich mit einer dünnen Schleimschichte, die sich durch Eisenchlorid tief blau färbt, zum Beweise, dass das Ferrocyankalium bereits im Schleim der Drüsen vorhanden ist. Querschnitte durch den Fuss in dieser Weise injicirter Schnecken, welche in einem mit Eisenchloridlösung versetzten Alkohol gehärtet wurden, lassen eine gleichmässige Tinction aller Gewebstheile erkennen.

Noch deutlicher lässt sich die Wasserabgabe durch Filtration durch den zweiten Versuch zeigen. Stösst man einer Schnecke rasch die Nadel einer Pravaz'schen Spritze durch den Fuss in die Abdominalhöhle und spritzt nun in sie reines Wasser ein, so quillt bei einer gewissen Expansion des Thieres nicht allein Wasser aus dem Ureter, sondern auch an solchen Körperstellen hervor, die von Hautdrüsen ganz frei sind, wie z. B. an der Nierenober-

wnload from The Biodiversity Heritage Library http://www.biodiversitylibrary.org/; www.biologiezentru

fläche. Trocknet man früher mit Fliesspapier gut ab, so bemerkt man schon mit freiem Auge bei gesteigertem Injectionsdruck Wasser in Form kleiner Tröpfchen hervortreten. Trotz der geringen Oberfläche ist die Menge des abgegebenen Wassers eine verhältnissmässig sehr bedeutende. Hört der Injectionsdruck auf zu wirken, so wird auch die Wasserabgabe unterbrochen.

Das Wasser, welches unsere Landpulmonaten durch den Mund aufgenommen und welches dem Blute innig beigemengt ist, kann nur auf osmotischem Wege aus demselben wieder entfernt werden oder es müsste verdünnte Blutflüssigkeit abgegeben werden. Ob letzteres nur durch Ruptur oberflächlich gelegener Gefässe geschehen kann, oder ob in irgend einer Weise eine Communication zwischen dem Gefässsystem und der Niere (etwa durch die von Leydig entdeckten und an die rosettenförmigen Organe der Anneliden erinnernden Öffnungen der Limax-Niere[1]) besteht, müssen künftige Untersuchungen lehren; bis jetzt lässt sich ein derartiger Zusammenhang durch die Injection nicht nachweisen.

Die Harnconcretionen von Zonites sind während des Sommers sehr durchsichtig und blass-gelblich gefärbt, im Winter hingegen nehmen sie eine schmutzig-gelbe Farbe an. Ihre Grösse steigt selten über 0·06 Mm. Bei starker Vergrösserung erscheinen sie concentrisch geschichtet mit radiärer Streifung, die man auch an jeder einzelnen Schichte zu beobachten Gelegenheit hat. Nur selten ist der centrale Theil homogen, meist findet man an dessen Stelle einen fein granulirten, gelblich-braunen Körper. Ist dieser centrale Kern gut abgerundet, so ist auch die Form der Concretion eine mehr oder weniger rundliche, indem dieser der Ausgangspunkt der Bildung ist, um den sich durch Apposition bald sehr dünne, bald mächtige Schichten harnsaurer Salze ablagern. Allein dies ist der seltenere Fall; viel häufiger ist jene centrale Masse unregelmässig geformt und es entstehen bei der Ablagerung der Urate um dieselbe Gebilde, die Concretionsdrusen ähnlich sind und aus Verschmelzung mehrerer Concretionen hervorgegangen zu sein scheinen. Manchmal beobachtet man wohl auch an grossen schon fertigen Concretionen viele kleine halb-

[1] Leydig. Die Hautdecke und Schale der Gastrop. l. c. p. 253.

wnload from The Biodiversity Heritage Library, http://www.biodiversitylibrary.org/; www.zobodat.at

kugelige Gebilde aufsitzen, an denen eine concentrische Schichtung nicht erkannt werden kann. Bei hoher Tubuseinstellung erscheinen die Concretionen von Zonites hell meergrün mit blassröthlichem Rande. Senkt man den Tubus, so gewahrt man ein herrliches Interferenzphaenomen: die einzelnen Schichten zeigen der Reihe nach die Farben des Spectrums und wechseln diese beim Heben und Senken des Tubus. Untersucht man im polarisirten Licht, so bemerkt man bei gekreuzten Nicol'schen Prismen ein scharfbegrenztes schwarzes Kreuz, das beim Drehen des Objecttisches nicht wandert. Der Mittelpunkt des Kreuzes ist selten geschlossen: dies rührt aber von der abweichenden Beschaffenheit des centralen Kernes her (Taf. III, Fig. 2). Die hellen Partien zwischen den Schenkeln des Kreuzes erscheinen in den Farben des Regenbogens. An Concretionsdrusen erhält man im polarisirten Licht verschiedene Bilder. Wir haben bei den Harnconcretionen demnach eine ganz analoge Erscheinung, wie beim Amylumkorn, eine Erscheinung, die durch den Bau der Concretion aus Schichten von verschiedener chemischer Zusammensetzung und verschiedener Spannung bedingt ist.

Meckel gibt das chemische Verhalten der Harnconcretionen an und sagt, sie bestünden aus harnsaurem Ammonium.[1] Dies ist jedoch nur theilweise richtig. Kocht man nämlich die Harnconcretionen wiederholt aus, so wird man endlich auf einen Punkt kommen, wo sich aus dem Kochwasser nach dem Erkalten keine Urate mehr ausscheiden und trotzdem sind die Concretionen noch nicht vollkommen gelöst. Dieser ungelöste Rückstand ist zumeist reine Harnsäure und löst sich in verdünnter Kalilauge vollkommen. Neutralisirt man mit verdünnter Salzsäure, so erhält man einen Niederschlag, der sich nur zum Theil in concentrirter Salzsäure löst. Der Rückstand ist natürlich Harnsäure. Der in Lösung gegangene Stoff hingegen fällt auf Zusatz von Ammon wieder heraus. Löst man einen Theil des Niederschlages in Salpetersäure und dampft am Wasserbad versichtig ein, so erhält man einen gelben Rückstand, der sich in Kalilauge mit gelbrother Farbe löst. Diese Reaction lässt vermuthen, dass

[1] Meckel, l. c. p. 15.

wnload from The Biodiversity Heritage Library http://www.biodiversitylibrary.org/; www.biologiezentru
Guanin in den Harnconcretionen unserer Heliciden auftritt. Die Harnsäure tritt also, wie wir sahen, theils frei, theils gebunden auf. Im letzteren Falle ist sie hauptsächlich an Ammon und nur in Spuren an Kalk gebunden. Aus dem Gesagten ergibt sich, dass die Behauptung Sicard's, die Concretionen seien in Salpetersäure unlöslich, unrichtig ist,[1] da ja Harnsäure sich in Salpetersäure unter Aufbrausen löst, indem einerseits Alloxan anderseits Harnstoff gebildet wird, der aber gleich durch die gebildete salpetrige Säure in Stickstoff und Kohlensäure zerfällt, welche entweichen und das Aufbrausen verursachen

Geschlechtsorgane.

Der Penis. Der Penis von Zonites und Limax unterscheidet sich von dem der Heliciden durch den Mangel eines Flagellums; die Spermatophoren werden daher nach Dubrueil im unteren Verlaufe des Vas deferens gebildet. Abweichend gestalten sich auch die Gefässverhältnisse. Während die Arteria penis der Weinbergschnecke eine directe Fortsetzung der Art. cerebr. dext. ist, wird diese bei Limax und Zonites von einem Seitenast der Art. recurrens gebildet. Limax unterscheidet sich wieder von Zonites dadurch, dass die Penisarterie des ersteren längs des Vas deferens verläuft und zahlreiche Seitenzweige zur Ruthe sendet, während sie bei letzterem sich direct zum Penis begibt. Die Wandung des Penis besteht aus einem Geflecht von Muskelsträngen, in dessen Maschenräumen sich die enorm entwickelten Schwellgefässe ausbreiten. Seine innere Oberfläche wird von einem niederen Cylinderepithel bekleidet. Bei Zonites finden sich noch im oberen Theil Reizpapillen, welche hier Draparnaud zuerst gesehen[2], und die Semper auch bei anderen Zonitiden beschrieben hat. Sie bestehen zum grossen Theil aus kleinen Bindesubstanzzellen, die in einer dichten Intercellularsubstanz eingebettet sind, und werden nach aussen von dem Epithel der inneren Penisoberfläche begrenzt, unter welchem eine Lage den Papillenkörper kreisförmig umziehender Muskelfibrillen liegt. Die Gestalt der Papillen ist keines-

[1] Sicard, l. c. pag. 68.

[2] Draparnaud, Tableaux des Moll. terr. et fluv. de la France. 1801, p. 94.

wnload from The Biodiversity Heritage Library http://www.biodiversitylibrary.org/; www.biologiezentru

wegs eine dornförmige, wie Sicard zeichnet,[1] sondern eine walzenförmige, nach oben abgerundete. — Von nicht geringem Interesse ist der grosse Nervenreichthum des Penis. Die schönsten Präparate liefert der mit Chlorgold behandelte Penis von Limax cinereoniger; bei den beiden anderen Gattungen lassen sich die Nervenverzweigungen wegen der starken Muskulatur der Wandungen weniger gut übersehen. Fig. 3 auf Taf. III stellt das an Ganglienzellen reiche Nervengeflecht in der Wand des Penis von Limax cinereoniger dar. Die grösseren Nervenstämme verlaufen alle wie die Arterien den einzelnen Muskelbündeln entlang. Die Ganglienzellen liegen ihnen gruppenweise an, sind rundlich und besitzen sehr grosse Kerne; einzeln kommen sie nur an den feineren Stämmen vor. Ihre Grösse ist im Verhältniss zu den Ganglienzellen der Darmwand eine sehr geringe; die grössten messen im Durchmesser kaum 0·035 Mm. Durch diese Eigenthümlichkeiten erinnert das Nervengeflecht des Penis ungemein an die Nervennetze in der Sohle von Zonites.

Die Vagina. Die Wand der Vagina von Zonites aufgelagert und diese mantelförmig umgebend, erscheint eine Drüsenmasse, die jedoch nicht, wie Sicard meint,[2] die ganze Peripherie einnimmt, sondern an der dem Uterus zugewendeten Seite einen schmalen Längsstreifen freilässt. Sie entspricht, wie van Beneden richtig bemerkt[3] und auch Erdl angibt,[4] den fingerförmigen Schleimdrüsen der Heliciden; da sie bei Zonites direct der Vagina aufgelagert ist, so ist anzunehmen, dass diese überall dem weiblichen Geschlechtsapparat angehören. In histiologischer Beziehung wurde diese Drüsenlage zuerst von Sicard untersucht. Allein seine Schilderung: „Elle est composée des follicules simples, plongés dans du tissu lamineux, et s'ouvrant par un long canal excréteur à la surface interne du vagin",[5] sowie die in Fig. 60 gegebene Abbildung entsprechen der Wirklichkeit keineswegs

---

[1] Sicard, l. c. Pl. 7, Fig. 59.

[2] „Cette couche glanduleuse est disposée autour du vagin comme un manchon". l. c. p. 74.

[3] Van Beneden, l. c. p. 284.

[4] Erdl. l. c. p. V.

[5] Sicard, l. c. p. 74 und Pl. 7, Fig. 60.

wnload from the Biodiversity Heritage Library http://www.biodiversitylibrary.org/; www.biologiezentru

Denkt man sich die zahlreichen schlauchförmigen Drüsen der vieltheiligen Schleimdrüse von Helix bedeutend verkürzt und untereinander verwachsen, so erhält man annähernd eine Vorstellung von dem Bau der besprochenen Drüsenmasse. Sie besteht demnach aus schlauchförmigen Follikeln, die einzeln an der inneren Oberfläche der Vagina münden und die von einem hohen, von dem Epithel der Vagina ganz verschiedenen Drüsenepithel ausgekleidet und nicht, wie Sicard zeichnet, von rundlichen Zellen ausgefüllt sind. Die Follikel sind radiär in der Vaginalwandung angeordnet und haben eine Länge von 0·6—0·9 Mm. und eine durchschnittliche Breite von circa 0·3—0·5 Mm. Das Drüsenepithel besteht aus 0·05—0·1 Mm. hohen und 0·02 Mm. breiten, eigenthümlich gebogenen Zellen. Schon Semper erwähnt, dass dieses Epithel, wie jenes im Darm der Wirbelthiere gegen Reagentien sehr empfindlich ist und der Zellinhalt bei Anwendung derselben aus den Zellen heraustritt.[1] Semper sah trotz aller Bemühung in der Zellwand keine Öffnungen oder dergleichen, und dennoch existiren sie, wie man sich an den Epithelzellen der Schleimdrüse von Zonites leicht überzeugen kann. An Schnitten, welche die Hinterwand eines Follikels trafen, hat man Gelegenheit, das Epithel von oben zu sehen. Die oberen Wandungen der Zellen erscheinen dann als polygonale Felder, in welchen man in jedem eine scharf umschriebene, runde Öffnung von circa 0·006 Mm. bemerkt. Wir haben es also hier mit einer Drüse zu thun, deren Secretionsepithel aus Becherzellen besteht. (Taf. I, Fig. 7.)

Die Bursa copulatrix von Zonites mündet seitlich am oberen Ende in die Vagina. Knapp vor der Einmündungsstelle schwillt ihr Ausführungsgang bedeutend an. Bei genauerer Untersuchung zeigt es sich, dass die Anschwellung von Drüsenfollikeln herrührt, die in der Wand des Ausführungsganges radiär angeordnet eingelagert sind. Die Follikel stimmen in Bau und Form mit jenen der Vaginaldrüse vollkommen überein. Nach Sicard besteht die Wand der Bursa copulatrix aus einer äusseren Lage Bindegewebe, einer Muskel- und einer wimperlosen Epithelschichte[2]; die Drüsenfollikel im Ausführungsgang hat Sicard

[1] Semper, Beitr. z. Anat. u. Phys. d Pul. l. c. p. 390.
[2] Sicard, l. c. p. 75.

wnload from The Biodiversity Heritage Library http://www.biodiversitylibrary.org/; www.biologiezentru

jedoch nicht gesehen. — Die abweichende Gefässversorgung der Bursa bei Zonites, Limax und Helix ist bereits an einem anderen Orte erwähnt worden. Zum Schlusse sei noch auf das Nervengeflecht mit zahlreichen, meist zu Gruppen vereinigten Ganglienzellen in der Wandung dieses Organs hingewiesen.

Erklärung der Abbildungen.

Taf. I.

Fig. 1. Schliff senkrecht durch die Schale von *Zonites algirus*. Reichert: 5, III.
Fig. 2. Querschnitt durch den Mantelsaum von *Helix arbustorum*. *a* Mantelrinne, *b* Becherzellen. Überosmiumsäure-Präp. Reichert: 5, III.
Fig. 3. Darmnerven von *Limax cinereoniger*, nach Beh. mit salpeters. Silberammon. Reichert: 8. III.
Fig. 4. Endigung der Darmnerven von *Limax cinereoniger*. Silberpräp. Reichert: 9, III.
Fig. 5. Die kleine Speicheldrüse aus dem Schlunddach von *Helix pomatia*. *ds* Ausführungsgang der grossen Speicheldrüse. Reichert: 5, I.
Fig. 6. Einzellige Drüsen aus der kl. Speicheldrüse von *H. austriaca*. Reichert: 7, III.
Fig. 7. Durchschnitt durch die Vaginaldrüse von *Zonites algirus*. *a* das Epithel von oben gesehen. Reichert: 5, III.
Fig. 8. Eine kleine Darmarterie von *Limax cinereoniger*. Endothelzeichnung nach Inject. von salpeters. Silberammon. Reichert: 7. I.

Taf. II.

Fig. 1. Arterielles Gefässsystem von *Zonites algirus*. *oe* Ösophagus, *v* Magen, *gs* Speicheldrüsen, *h* Leberlappen, *r* Rectum, *r'* Niere, *p* Lunge, *p'* Penis, *rp'* Retractor penis, *vd* Vas deferens, *v* Vagina mit dem Drüsenmantel, *u* Uterus, *ga* Albuminatdrüse, *dh* Ductus hermaphroditicus, *gh* Zwitterdrüse, *b* Bursa copulatrix, *gc* oberes Schlundganglion.
Fig. 2. Lunge von *Helix pomatia*. Vasa afferentia blau, V. eff. roth injicirt. *u* Ureter, *r* Rectum, *or* Athemloch geöffnet, *v* Vene des Rectums.
Fig. 3. Niere von *Helix pomatia* von oben ges. *u* Ureter, *p* Lunge mit den „Pfortadern“ (die zwischen ihnen gelegenen Vasa aff. sind weg-

wnload from The Biodiversity Heritage Library, http://www.biodiversitylibrary.org/; www.biologiezentru

gelassen), *ao* Aorta, *ar* Nierenarterie, *vp* Pulmonalvene, * Nierenvene, welche die Vene des Pericardiums aufnimmt. *ap* Art. posterior gibt eine Arterie zum Pericardium.

Fig. 4. Niere von *Zonites algirus*, von unten gesehen. Bezeichnung wie Fig. 3.

Fig. 5. Capillares Endnetz aus dem Darm von *Limax variegatus*. Plössel: 1+2, I. (Vergr. 70.)

Fig. 6. Übergang der Capillaren in die hämolymphatischen Räume der Darmwand von *Helix pomatia*, mit einem venösen Ostium, Reichert: 5, I.

Fig. 7. Durchschnitt durch den Darm von *Helix pomatia*. Die arteriellen Gefässe roth, die hämolymphatischen Bahnen blau. *n* ein Nerv, *ov* venöses Ostium. Reichert: 5, I.

Fig. 8. Schwellnetz des Mantellsaumes von *Helix pomatia*. Flächenschnitt, Schleim- und Kalkdrüsen, Bindesubstanzzellen. In den injicirten Blutbahnen sind noch Blutkörperchen sichtbar. Reichert: 5, I.

Taf. III.

Fig. 1. Querschnitt durch das Schlunddach von *Helix pomatia*. Regeneration des Epithels. *c* Cuticula, *e* abgestossene Epithelzellen, *k* Kerne. *m* Muskulatur. Reichert: 5, III.

Fig. 2. Harnconcretion von *Zonites algirus* in polarisirtem Licht.

Fig. 3. Nervengeflecht aus dem Penis von *Limax cinereoniger* nach Beh. mit Goldchlorid. *a* Arterie. Reichert: 7, III.

Download from The Biodiversity Heritage Library http://www.biodiversitylibrary.org/; www.biologiezentrum

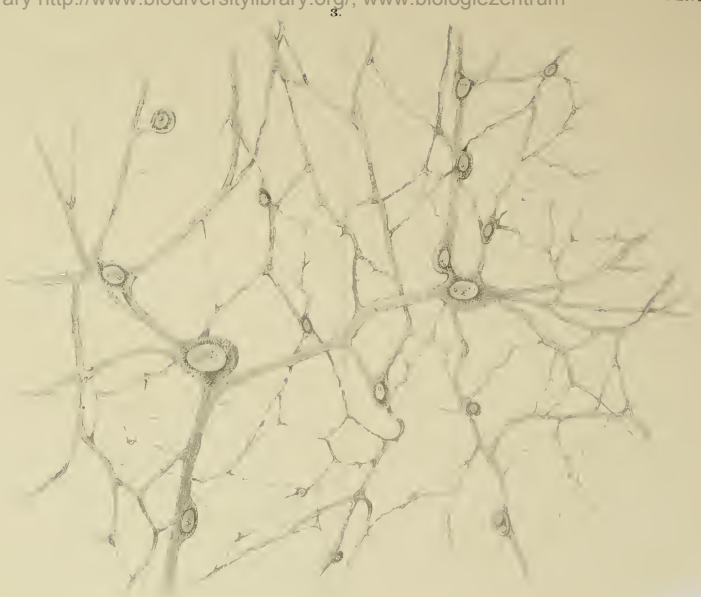

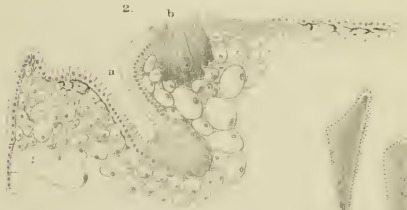





Autor del. lith. v. Dr. J. Heitzmann.

wnload from The Biodiversity Heritage Library http://www.biodiversitylibrary.org/; www.biologiezentru

Download from The Biodiversity Heritage Library http://www.biodiversitylibrary.org/; www.biologiezentrum

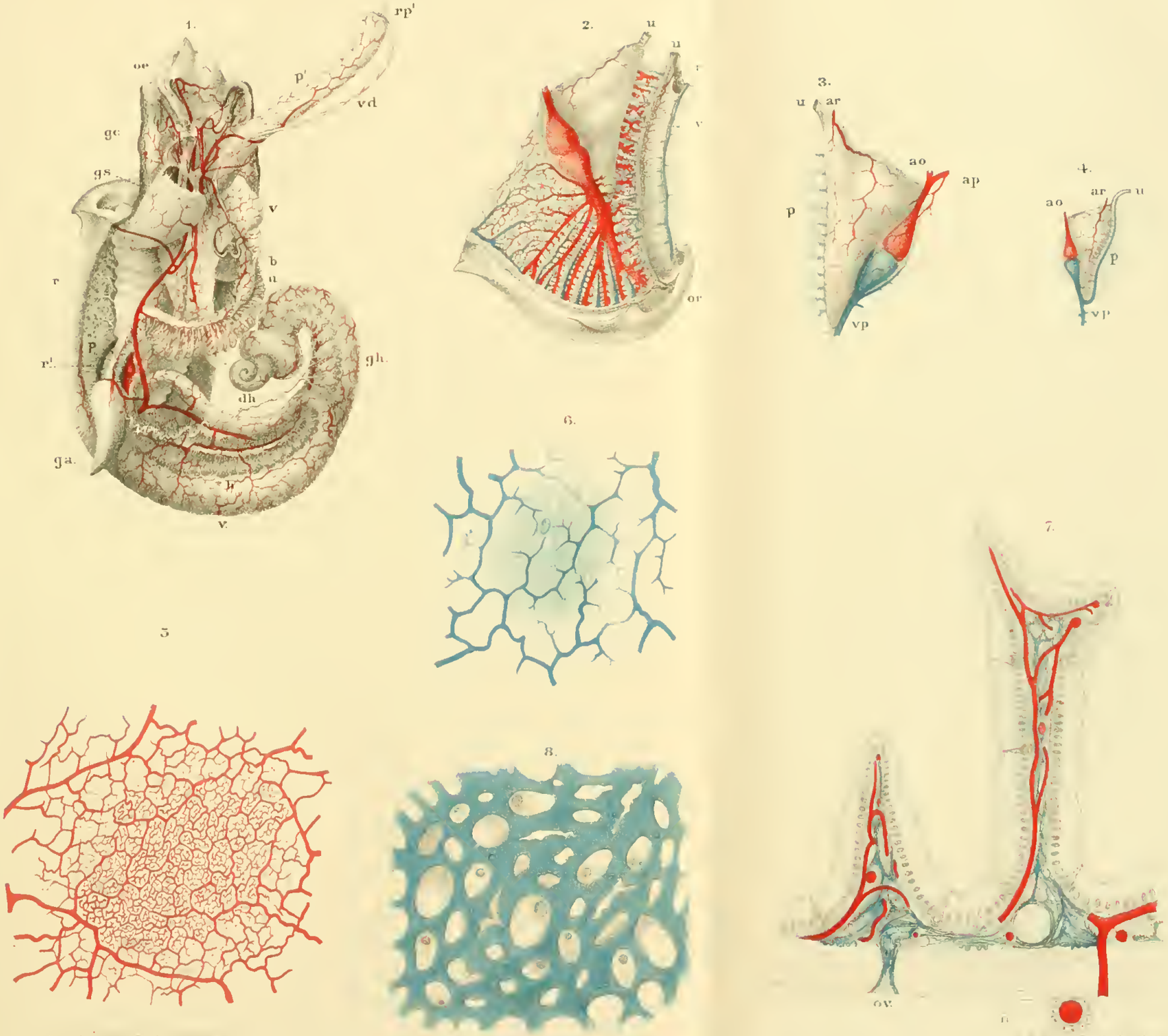

wnload from The Biodiversity Heritage Library http://www.biodiversitylibrary.org/; www.biologiezentru

wnload from The Biodiversity Heritage Library http://www.biodiversitylibrary.org/; www.biologiezentru

3.

1.



2.



Autogr. del. lith. v. Dr J. Heitzmann. Kaiserl. königl. Hof- u. Staatsdruckerei.